

# Hernia de Amyand con apéndice perforado y necrosis intestinal: reporte de caso

## Amyand's hernia with perforated appendix and intestinal necrosis: a case report

Miguel Ivan Rodriguez-Alvarez<sup>1</sup> ; Maria Camila Amaya-Muñoz<sup>2</sup> ; Maria Juliana Amaya-Muñoz<sup>3</sup> ; Andres Felipe Rubio-Duarte<sup>4</sup> ; Angie Paola Lizcano-Manrique<sup>5</sup> 

<sup>1</sup> Médico. Especialista en Cirugía general y Laparoscopia. Fundación Oftalmológica de Santander – FOSCAL. Docente asociado. Universidad Autónoma de Bucaramanga. Bucaramanga, Colombia.

<sup>2</sup> Médica general. Universidad Autónoma de Bucaramanga. Bucaramanga, Colombia. Correo electrónico: mamaya14@unab.edu.co

<sup>3</sup> Médica general. Universidad Autónoma de Bucaramanga. Bucaramanga, Colombia.

<sup>4</sup> Médico general. Magíster en Métodos para la Producción y Aplicación del conocimiento científico en salud. Universidad Autónoma de Bucaramanga. Bucaramanga, Colombia.

<sup>5</sup> Estudiante de Medicina VII Semestre. Universidad Autónoma de Bucaramanga. Bucaramanga, Colombia.

Fecha de recibido: 06 de agosto de 2023 - Fecha de aceptado: 05 de mayo de 2024

ISSN: 0121-0319 | eISSN: 1794-5240



### Resumen

La hernia de Amyand es una hernia inguinal que contiene el apéndice vermiforme, el cual puede encontrarse normal, inflamado, abscesificado o perforado. Su prevalencia global es del 0,4-0,6 % de las hernias inguinales, con mortalidad entre 14-30 % y su principal complicación es la sepsis. Se presenta un caso de un paciente masculino de 68 años con dolor abdominal, emesis e ictericia mucocutánea de cuatro días de evolución, con hernia inguinoescrotal complicada que requirió intervención quirúrgica. Durante la cirugía, se encontró el apéndice vermiforme gangrenado y perforado, junto con otras complicaciones. Por esta razón, se realizó una herniorrafia inguinal con malla combinada con apendicectomía y su evolución postoperatoria fue satisfactoria, sin presentar complicaciones. El diagnóstico preoperatorio de la hernia de Amyand es difícil y, generalmente, se realiza durante la cirugía. El tratamiento debe adaptarse a cada caso, ya que depende del estado del apéndice y del tamaño de la hernia.

**Palabras clave:** Hernia Inguinal. Apendicectomía. Herniorrafia. Hernia de Amyand.

**¿Cómo citar este artículo?** Rodriguez-Alvarez MI, Amaya-Muñoz MC, Amaya-Muñoz MJ, Rubio-Duarte AF, Lizcano-Manrique AP. Hernia de Amyand con apéndice perforado y necrosis intestinal: a propósito de un caso. MÉD.UIS. 2024;37(2):101-107. DOI: <https://doi.org/10.18273/revmed.v37n2-2024008>

## Abstract

Amyand's hernia is an inguinal hernia containing the vermiform appendix, which may be normal, inflamed, abscessed, or perforated. Its global prevalence is 0,4-0,6 % of all inguinal hernias, with mortality between 14-30 %, and its main complication is sepsis. We present a case of a 68-year-old male patient with abdominal pain, emesis, and mucocutaneous jaundice of four days of evolution, with a complicated inguinoscrotal hernia that required surgical intervention. During surgery, the vermiform appendix was found to be gangrenous and perforated, along with other complications. For this reason, an inguinal herniorrhaphy with mesh combined with appendectomy was performed and her postoperative evolution was satisfactory, with no complications. The preoperative diagnosis of Amyand's hernia is difficult and is usually made during surgery. Treatment must be adapted to each case, as it depends on the condition of the appendix and the size of the hernia.

**Keywords:** Hernia, Inguinal. Appendectomy. Herniorrhaphy. Amyand's hernia.

## Introducción

La hernia inguinal es una abertura en el plano miofascial de los músculos oblicuos y transversalis que puede permitir la herniación de órganos intraabdominales o extraperitoneales. Las hernias inguinales se pueden dividir en indirectas (el contenido protruye por el anillo interno y conducto inguinal), directas (el contenido pasa por el debilitamiento de la pared posterior debido a un aumento de la presión intraabdominal) y femorales (extensión del intestino u otra estructura abdominal a través de una anomalía o defecto en el anillo femoral) según la ubicación<sup>1</sup>. Puede contener segmentos de intestino delgado y grueso, el epiplón mayor y, en casos muy raros, el apéndice vermiforme<sup>2</sup>. La presencia del apéndice vermiforme dentro de una hernia inguinal, con o sin apendicitis, se conoce como Hernia de Amyand (HA) que fue descrita y tratada por primera vez por Claudio Amyand en 1736, realizando simultáneamente la primera apendicectomía<sup>3</sup>.

Según la literatura, la incidencia de la HA a nivel global se sitúa entre el 0,13 % y el 1 %<sup>4</sup>. En Colombia, los datos de incidencia son escasos, lo que dificulta realizar estimaciones precisas. En cuanto a la prevalencia global, se ha informado que oscila entre el 0,4 % y el 0,6% del total de las hernias inguinales<sup>3</sup>. No obstante, en el contexto colombiano, no se cuentan con datos específicos sobre esta prevalencia.

La HA se describe clásicamente para explicar 1 % de las hernias inguinales y 0,1 % de los casos de apendicitis<sup>5</sup>. Sin embargo, la hernia inguinal es una de las patologías quirúrgicas más comunes en todo el mundo, se estima que su prevalencia es del 27 % al 43 % en hombres y del 3 % al 6 % en mujeres<sup>6</sup>.

Globalmente, la HA complica el 1 % de las hernias inguinales y del 0,08 al 0,13 % de los casos tienen apendicitis aguda<sup>7</sup>. No obstante, aún no hay claridad si la HA aumenta el riesgo de apendicitis aguda<sup>8</sup>. El diagnóstico y manejo temprano disminuye la morbimortalidad asociada que varía entre el 14 al 30 % en relación con la difusión peritoneal del proceso séptico<sup>9</sup>.

La HA generalmente se encuentra ubicada al lado derecho, concordante con localización anatómica normal del apéndice cecal<sup>10</sup>, sin embargo, se han descrito casos de HA en el lado izquierdo<sup>11,12</sup>. El apéndice vermiforme puede permanecer en el saco de la hernia sin síntomas durante toda la vida, aunque es posible que el anillo herniario pueda estrangular el apéndice vermiforme y causar obstrucción vascular, apendicitis, perforación y peritonitis<sup>13</sup>. La sintomatología asemeja a una hernia encarcelada, dado que presenta grados variables de dolor en fosa iliaca derecha, vómitos, distensión abdominal y posible fiebre con leucocitosis, dificultando el diagnóstico clínico<sup>8,14,15</sup>. Por ende, su diagnóstico es ecográfico, al demostrar la presencia de un asa no comprimible con extremo ciego dentro de un saco herniario inguinal; se sospecha inflamación al encontrar la luz del apéndice dilatada (diámetro luminal >7,2 mm), un aumento de la vascularización de la pared y dolor a la compresión. Por otro lado, su diagnóstico por tomografía axial computarizada (TAC)<sup>16,17</sup> se hace al visualizar el apéndice dentro del canal inguinal. Los signos de inflamación incluyen aumento del diámetro luminal, acumulación de líquido, acumulación de grasa periapendicular y engrosamiento cecal<sup>18</sup>.

El tratamiento se indica según la clasificación de Losanoff y Basson en la cual proponen 4 tipos de escenarios:

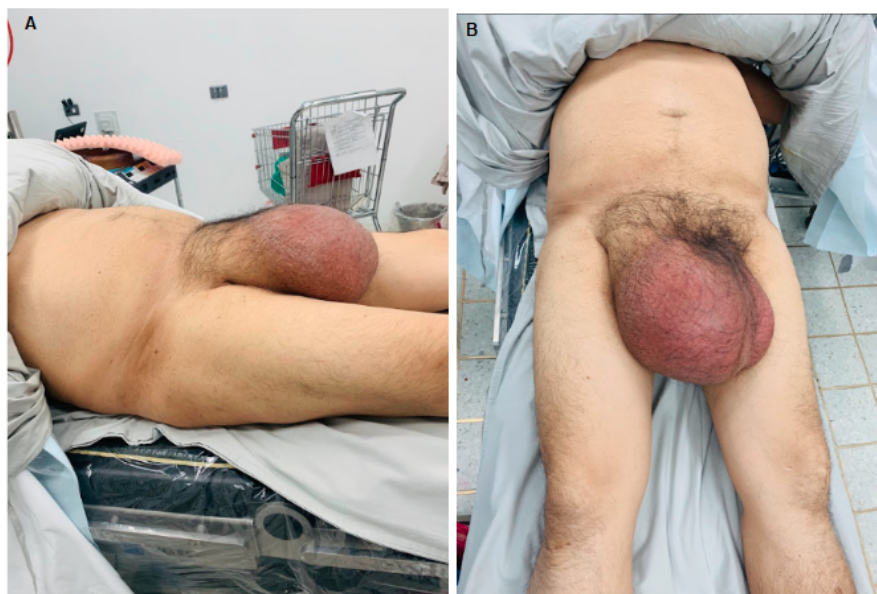- **Apéndice normal dentro de una hernia inguinal:** el tratamiento quirúrgico consiste en reducción de la hernia, reparación con malla y apendicectomía en pacientes jóvenes.
- **Apendicitis aguda dentro de una hernia inguinal, sin sepsis abdominal:** el tratamiento quirúrgico debe ser apendicectomía a través de la hernia y reparación primaria sin malla.
- **Apendicitis aguda dentro de una hernia inguinal, pared abdominal o sepsis peritoneal:** el tratamiento quirúrgico consiste en: laparotomía, apendicectomía y reparación primaria de la hernia sin malla.
- **Apendicitis aguda dentro de una hernia inguinal, asociada o no a enfermedad abdominal:** en este tipo el tratamiento quirúrgico debe ser para la hernia como en los tipos 1-3 y, si hay enfermedad abdominal, es fundamental investigar la etiología y solo así será posible determinar el tratamiento quirúrgico adecuado<sup>7</sup>.

Por lo tanto, es importante resaltar la relevancia de este escenario, debido a su baja prevalencia e incidencia<sup>3</sup>. Adicionalmente, es de gran interés que el gremio médico conozca esta patología para hacer un

diagnóstico oportuno y tratamiento dirigido según el estado del paciente, ya que su morbimortalidad varía notablemente por la sepsis. Se presenta un caso de HA tratado quirúrgicamente mediante una herniorrafia inguinal con malla combinada con una apendicectomía, enfatizando los aspectos clínicos y quirúrgicos a tener en cuenta para su manejo, lo que contribuye a la literatura médica para mejorar la atención y el tratamiento de pacientes con este tipo de patología, en donde la literatura es escasa.

### Presentación de caso

Paciente masculino de 68 años procedente de Vélez, docente, con antecedentes patológicos de hipertensión arterial, dislipidemia, hipoacusia y diagnóstico de hernia inguinoescrotal derecha hace 3 años, quien ingresa a servicio de urgencias de hospital de IV nivel por cuadro clínico de 2 días de evolución que inicia con dolor abdominal, emesis de contenido biliar e ictericia mucocutánea, con signos vitales de TA: 128/81 mmHg, FC: 92 lpm, FR: 19 rpm, SatO<sub>2</sub>: 93 %, sin fiebre (36,6 °C) y niega otros síntomas gastrointestinales. Al examen físico, presenta dolor leve generalizado a la palpación profunda de intensidad 3/10, sin signos de irritación peritoneal. Adicionalmente, presenta masa inguinoescrotal gigante dolorosa (**ver Figura 1**) y abundante drenaje por sonda nasogástrica colocada en el hospital de remisión de segundo nivel.



**Figura 1.** Hallazgos al examen físico. A) Vista lateral del gran defecto herniario. B) Vista frontal del gran defecto herniario. Fuente: autores.

Ingresa con exámenes de remisión que reportan leucocitosis, neutrofilia, bilirrubinas elevadas, con hallazgos de lesión renal aguda; asimismo, radiografía de tórax dentro de parámetros normales. Por lo tanto, se solicitan paraclínicos intrainstitucionales entre los cuales se incluye estudio de gases arteriales, ácido láctico, LDH, tiempos de coagulación, AST, ALT y fosfatasa alcalina, en los cuales no se hallaron valores alterados. De igual forma, se solicitaron pruebas de sangre que reportaron reactantes de fase aguda (proteína C reactiva en 305,64 mg/l), perfil hepatobiliar elevado, deterioro de función renal (TFG 53 mL/min), hipocloremia leve, hipopotasemia moderada y trastorno hidroelectrolítico (**Tabla 1**).

**Tabla 1. Paraclínicos al ingreso.**

	Valores del paciente	Valores normales
<b>Leucocitos</b>	18.530 /mm <sup>3</sup>	4.500 a 11.000 / mm <sup>3</sup>
<b>Neutrófilos</b>	82,1%	40 % a 60 %
<b>Proteína C Reactiva</b>	305,64 mg/L	< 2,0 mg/L
<b>Amilasa</b>	120 UI/L	40 a 140 UI/L
<b>Bilirrubina total</b>	1,58 mg/dL	0,1 a 1,2 mg/dL
<b>Bilirrubina directa</b>	0,93 mg/dL	0,0 a 0,3 mg/dL
<b>Bilirrubina indirecta</b>	0,65 mg/dL	0,2 a 0,8 mg/dL
<b>Nitrógeno ureico</b>	49,4 mg/dL	6 a 20 mg/dL
<b>Creatinina</b>	1.32 mg/dL	0,7 a 1,3 mg/dL
<b>Tasa de filtración glomerular</b>	53 mL/min	90 a 120 mL/min
<b>Potasio</b>	2.88 mmol/L	3.5 a 5,0 mmol/L
<b>Cloro</b>	94.3 mmol/L	96 a 106 mmol/L
<b>Sodio</b>	136 mmol/L	135 a 145 mEq/L

**Fuente:** autores.

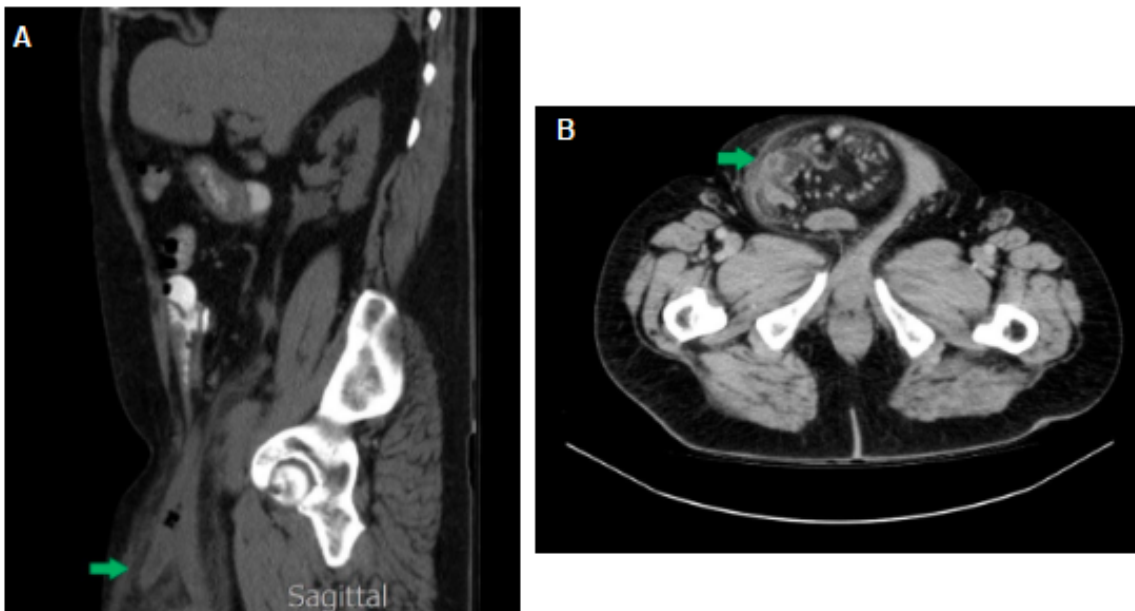
Al ingreso se le realizó una ecografía de abdomen en donde se identificaron hallazgos que podrían estar en relación con diverticulitis aguda, coledocistitis sin colecistitis o aumento del volumen prostático. Adicionalmente, la vía biliar intra y extrahepática se encontraba sin dilatación y no se identificó apéndice

cecal en fosa ilíaca derecha. Se inició reposición hídrica y manejo antibiótico intravenoso con Piperacilina-Tazobactam 4.5 g cada 8 horas durante 10 días dado los hallazgos en el examen físico, paraclínicos y ecográficos. Además, para esclarecer la sospecha diagnóstica, se realizó TAC abdominal con contraste que reportó saco herniario inguino-escrotal derecho de 25cm x 17cm x 12cm, que contenía asas ileales terminales e íleon terminal y provocaba signos de obstrucción con dilatación proximal de asas delgadas y niveles hidroaéreos, escalonados por una hernia inguino-escrotal estrangulada en sus estadios iniciales con edema de la grasa alrededor por cambios inflamatorios asociados (**ver Figura 2**), por lo que se consideró el diagnóstico de hernia inguinal encarcelada.

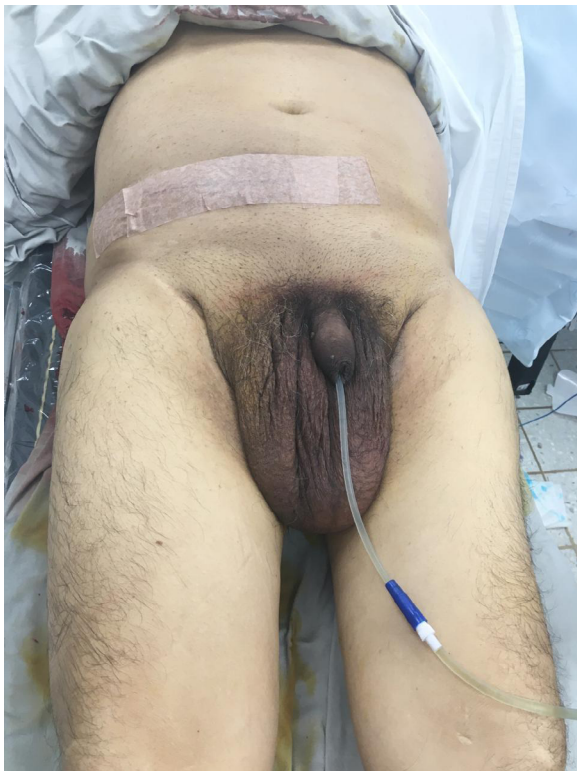Al día siguiente, fue llevado a manejo quirúrgico y se realizó extracción de asas intestinales del saco herniario, encontrando dentro del defecto el apéndice cecal gangrenado y perforado, isquemia de íleon distal y colon ascendente y testículo derecho isquémico y atrófico, por lo que se practicó resección de colon derecho e íleon terminal. Además, se realizó anastomosis término-terminal, perforante total continua y resección del testículo derecho, se corrigió defecto con malla 30x30 fija al ligamento de Cooper (en la **figura 3** se presenta la imagen postoperatoria). La evolución postoperatoria de la apendicectomía, hemicolectomía, anastomosis intestinal, orquiectomía y herniorrafia con malla, sin complicación intraoperatoria fue adecuada. De igual forma, se inició manejo analgésico y antibiótico. Dos días después, se le instauró catéter venoso central para alimentación parenteral y profilaxis antitrombótica. Se cambió a dieta líquida completa con adecuada tolerancia seis días después, por lo que se da egreso hospitalario a los ocho días de la operación.

### Discusión

Un apéndice inflamado encarcelado en el saco de la hernia inguinal derecha solo se encuentra en casos extremadamente raros. Se detecta un apéndice perforado inflamado en el saco herniario inguinal encarcelado en sólo el 0,13 % de todos los pacientes operados, por lo cual es importante mantenerse informado respecto al diagnóstico y manejo de esta patología<sup>10</sup>.



**Figura 2.** Hallazgos de tomografía axial computarizada de abdomen. A) Corte sagital donde se evidencia imagen sugestiva de apéndice cecal dentro del saco herniario. B) Corte transversal donde se evidencia imagen sugestiva de apéndice cecal dentro del saco herniario. Fuente: autores.



**Figura 3.** Imagen del post operatorio inmediato. Fuente: autores.

En el caso publicado en 2020 por Jaramillo *et al* se reporta un paciente con hernia de Amyand tipo 3, donde el apéndice cecal estaba perforado en la punta de 7 cm de longitud. En dicho paciente, se realizó una intervención quirúrgica sin colocación de malla y apendicectomía por técnica de Puchet, siendo un manejo diferente al descrito en el presente reporte de caso<sup>19</sup>. Por otro lado, en el caso publicado en 2022 por Vrsalovic-Mulle *et al*, un hombre de 80 años con diabetes mellitus no insulino requirente presentó una hernia con gran bolsa escrotal que contenía asas intestinales, pero con el apéndice cecal de paredes íntegras y características congestivas, sin signos de complicación. Se realizó una intervención quirúrgica en la que no se requirió el uso de malla, y se completó el cierre de la pared posterior y la reparación del defecto según la técnica de Lichtenstein<sup>20</sup>. En el caso presentado, el paciente presentó apendicitis aguda dentro de una hernia inguinal, por lo que requirió apendicectomía además de herniorrafia inguinal con malla, utilizando la técnica de Nyhus. Existe controversia respecto al uso de malla, la cual radica en defectos contaminados de la pared abdominal, lo cual conlleva un alto riesgo de infección<sup>7</sup>. Sin embargo, en algunos casos como este, en los que se trata de hernias muy grandes, se puede utilizar malla, dado que el riesgo de recidiva

en hernias tan grandes es mayor. Teniendo en cuenta esto, es fundamental conocer las diferentes formas de presentación, así como la manera apropiada de proceder quirúrgicamente frente a este tipo de hernia, teniendo en cuenta si el paciente se puede beneficiar del uso de malla, o por el contrario, podría representar un riesgo para él.

Esta hernia es más frecuente en hombres<sup>21</sup>, con una media de edad de 42 años<sup>22</sup>, aunque ocasionalmente también se informa en pacientes pediátricos<sup>23-25</sup>. El caso presentado en el artículo actual presenta un paciente adulto mayor de sexo masculino, concordando con lo descrito en la literatura. Sin embargo, se han descrito casos en pacientes con características diferentes, como el presentado en 2011 por Prieto-Montaña *et al*, en el cual observaron una hernia de Amyand tipo 2 en una paciente femenina de 54 años que inicialmente fue diagnosticada con hernia inguinal encarcelada con probable estrangulamiento por medio de una radiografía simple de abdomen, así que fue llevada a quirófano e intraoperatoriamente se observó la hernia de Amyand, realizando apendicectomía más plastia inguinal bajo técnica de Rutkow con apéndice inflamado mas no perforado<sup>26</sup>. De igual forma, en el caso actual el diagnóstico se realizó durante la operación. En muy pocas ocasiones este diagnóstico se establece antes de la operación, ya que su presentación clínica es similar a una hernia inguinal derecha encarcelada o estrangulada<sup>12,27</sup>.

Las HA son infrecuentes y carecen de un esquema de tratamiento claro basado en la evidencia. La realización de apendicectomía es motivo de debate entre los grupos de cirujanos. Se propone la realización de apendicectomía únicamente cuando se observen signos de inflamación del apéndice<sup>3</sup>, ya que con esta intervención se aumenta el riesgo de infección del sitio quirúrgico. Esto se debe a que la herida pasa de ser limpia a limpia contaminada, llevando a un mayor porcentaje de infección del sitio quirúrgico, que es potenciado por un material inerte como la malla<sup>8</sup>. Por esta razón, es posible observar algunos casos como el de Jaramillo *et al* y Vrsalovic-Mulle *et al*, en los que no se realizó el uso de malla<sup>19, 20</sup>.

Uno de los principales vacíos existentes en relación con la hernia de Amyand es que, al ser tan infrecuente, no se cuenta con literatura suficiente

sobre esta presentación. Por consiguiente, tampoco existen directrices claras en cuanto al enfoque diagnóstico ni al tratamiento. Por tanto, casos como este contribuyen a la literatura científica al permitir sospechar este tipo de patología en casos particulares y dar a conocer un manejo exitoso que puede servir de referencia para la práctica clínica. Sin embargo, se requieren más estudios para definir el manejo estándar a considerar en este tipo de casos. Si bien con el presente artículo no se puede extrapolar, contribuye en gran medida a la literatura científica al abordar una patología poco frecuente.

El caso clínico presentado cuenta con algunas fortalezas y limitaciones. Una de sus fortalezas es que el paciente fue remitido a un centro de mayor complejidad, lo cual permitió un diagnóstico más objetivo y un tratamiento oportuno. No obstante, su limitación fue que el traslado se realizó 48 horas después del ingreso en un paciente con probable abdomen agudo, lo que pudo retrasar el tratamiento.

### Conclusión

La HA es una patología infrecuente que plantea desafíos diagnósticos y terapéuticos. El presente caso clínico destaca la importancia de sospechar esta entidad ante la presencia de una hernia inguinal complicada, ya que un diagnóstico y tratamiento temprano es fundamental para disminuir la morbimortalidad asociada.

Si bien se logró un manejo quirúrgico exitoso mediante herniorrafia con malla debido al gran defecto herniario, combinada con una apendicectomía, aún no existe un consenso entre realizar o no apendicectomía, por tanto se debe individualizar según el tipo de paciente. La literatura científica actual sobre esta entidad es escasa, por lo cual casos como el presentado contribuyen a expandir el conocimiento y a orientar el abordaje clínico de esta rara condición. Finalmente, se requiere un mayor entendimiento de esta patología para optimizar su tratamiento y mejorar los desenlaces en los pacientes afectados.

### Consideraciones éticas

Existe consentimiento informado firmado por el paciente, para la publicación de este reporte de caso y para el uso de las imágenes.

### Conflictos de interés

Los autores declaran no tener ningún conflicto de interés.

### Financiación

Ninguna.

### Referencias

- Hammoud M, Gerken J. Inguinal Hernia. *Stat Pearls*. 2023.
- Gurer A, Ozdogan M, Ozlem N, Yildirim A, Kulacoglu H, Aydin R. Uncommon content in groin hernia sac. *Hernia*. 2006;10(2):152–155.
- Michalinos A, Moris D, Vernadakis S. Amyand's hernia: a review. *Am J Surg*. 2014;207(6):989–995.
- Vélez-Bernal JL, Martínez-Buitrago S, García-Mendieta LC, Gonzalez Diaz CE. Hernia de Amyand tipo 2: apendicectomía y hernioplastia con malla de baja densidad. *Rev Colomb de Cir*. 2021;36(1):150–154.
- Losanoff JE, Basson MD. Amyand hernia: what lies beneath—a proposed classification scheme to determine management. *Am Surg*. 2007;73(12):1288–1290.
- Köckerling F, Simons MP. Current Concepts of Inguinal Hernia Repair. *Visc Med*. 2018;34(2):145–150.
- García-Cano E, Martínez-Gasperin J, Rosales-Pelaez C, Hernández-Zamora V, Montiel-Jarquín JÁ, Franco-Cravioto F. Amyand's hernia and complicated appendicitis; case presentation and surgical treatment choice. *Cir Cir*. 2016;84(1):54–57.
- Singal R, Gupta S. "Amyand's Hernia" - Pathophysiology, Role of Investigations and Treatment. *Maedica (Bucur)*. 2011;6(4):321–327.
- D'Alia C, Lo Schiavo MG, Tonante A, Taranto F, Gagliano E, Bonanno L, et al. Amyand's hernia: case report and review of the literature. *Hernia*. 2003;7(2):89–91.
- Savlovschi C, Brănescu C, Serban D, Tudor C, Găvan C, Shanabli A, et al. [Amyand's hernia—a clinical case]. *Chirurgia (Bucur)*. 2010;105(3):409–414.
- Kevorkian N, Rennie C, Asarian A, Pappas P. Left inguinal appendix in an HIV patient: A case report and review of literature. *Int J Surg Case Rep*. 2013;4(3):293–295.
- Al Maksoud AM, Ahmed AS. Left Amyand's hernia: An unexpected finding during inguinal hernia surgery. *Int J Surg Case Rep*. 2015;14:7–9.
- Thomas WE, Vowles KD, Williamson RC. Appendicitis in external herniae. *Ann R Coll Surg Engl*. 1982;64(2):121–122.
- Cankorkmaz L, Ozer H, Guney C, Atalar MH, Arslan MS, Koyluoglu G. Amyand's hernia in the children: A single center experience. *Surgery*. 2010;147(1):140–143.
- Priego P, Lobo E, Moreno I, Sánchez S, Gil MA, Alonso N, et al. Acute appendicitis in an incarcerated crural hernia: analysis of our experience. *Rev Esp Enferm Dig*. 2005;97(10):707-715.
- Akfirat M, Kazez A, Serhatlioglu S. Preoperative sonographic diagnosis of sliding appendiceal inguinal hernia. *J Clin Ultrasound*. 1999;27(3):156–158.
- Luchs JS, Halpern D, Katz DS. Amyand's Hernia: Prospective CT Diagnosis. *J Comput Assist Tomogr*. 2000;24(6):884–886.
- Raj N, Andrews BT, Sood R, Saani I, Conroy M. Amyand's Hernia: A Radiological Solution of a Surgical Dilemma. *Cureus*. 2023;15(1):e33983.
- Jaramillo YE, Galíndez LB, Freitas A, Soto GJE, Guevara DA, Yoris CE. Hernia de Amyand Tipo 3. Reporte de caso. *Rev Venez Cir*. 2020;73(1):14–17.
- Vrsalovic N, Ortiz FM, Aviles AV. Hernia de Amyand, Manejo Quirúrgico ante un Diagnóstico Infrecuente. *Gac Med Bol*. 2022;45(1):51-58.
- Castro D, María Borráz AM, Farías AP, Muñoz LM. Variante de una hernia de Amyand. *Rev Colomb Cir*. 2016;31:276-282.
- Mebis W, Hoste P, Jager T. Amyand's Hernia. *J Belg Soc Radiol*. 2018;102(1):8.
- Cankorkmaz L, Ozer H, Guney C, Atalar MH, Arslan MS, Koyluoglu G. Amyand's hernia in the children: A single center experience. *Surgery*. 2010;147(1):140–143.
- Livaditi E, Mavridis G, Christopoulos G. Amyand's hernia in premature neonates: report of two cases. *Hernia*. 2007;11(6):547–549.
- Naumeri F, Ahmad HM, Bin Zia MT. Amyand's hernia in an eighteen month old boy: A case report. *J Pak Med Assoc*. 2018;68(10):1525–1526.
- Prieto J, Reyna E, Santos J. Hernia de Amyand. *Gastroenterol Hepatol*. 2011;34(5):374–375.
- Ash L, Hatem S, Ramirez GA, Veniero J. Amyand's hernia: a case report of prospective ct diagnosis in the emergency department. *Emerg Radiol*. 2005;11(4):231–232.