

Suplantación del ramo superficial del nervio radial por el nervio cutáneo antebraquial lateral

Gloria Baena Caldas*
Elizabeth Peña Tovar **
Janneth Zúñiga***

* Odontóloga. Magister en Ciencias Biomédicas. Profesora Auxiliar Departamento de Morfología. Facultad de Salud. Universidad del Valle. Cali. Colombia.

** Bióloga. Morfóloga. Profesora Titular Departamento de Morfología. Facultad de Salud. Universidad del Valle. Cali. Colombia.

***Odontóloga. Cirujana Oral y Maxilofacial. Magister en Ciencias Básicas Médicas. Profesora Asistente Departamento de Morfología. Facultad de Salud. Universidad del Valle. Cali. Colombia.

Correspondencia: Dra. Gloria Baena. Calle 4B No. 36-00 Universidad del Valle – Sede San Fernando. Cali. Colombia. Correo electrónico: gloria.baena@correounivalle.edu.co, gpbiena@hotmail.com

RESUMEN

Introducción: la inervación sensorial del dorso de la mano proviene principalmente del ramo superficial del nervio radial, pero este territorio puede ser asumido por el nervio cutáneo antebraquial lateral. **Objetivo:** describir una rara variación anatómica del nervio cutáneo antebraquial lateral, hallada en el anfiteatro del Departamento de Morfología de la Universidad del Valle, en Cali, Colombia. **Materiales y Métodos:** cadáver masculino, colombiano, disecado por estudiantes de Medicina. **Resultados:** el ramo superficial del nervio radial estaba ausente y su territorio sensorial había sido asumido totalmente por el nervio cutáneo antebraquial lateral, el cual se prolongaba hasta el dorso de la mano y se dividía en nervios digitales dorsales que alcanzaban el dorso de los dedos pulgar, índice, medio y mitad lateral del anular. **Discusión y Conclusiones:** por las implicaciones clínico-quirúrgicas que puede tener la distribución de un nervio, es importante conocer con precisión su anatomía normal y sus posibles variaciones y orientarlas al conocimiento de las características morfológicas de cada población. (MÉD.UIS.2013; 26(3):51-55)

Palabras clave: Nervio Musculocutáneo. Nervio Radial. Antebrazo. Mano. Anomalías Múltiples.

Supplantation of the superficial branch of the radial nerve by the lateral antebrachial cutaneous nerve

ABSTRACT

Introduction: the sensitive innervation of the dorsum of the hand comes mainly from the superficial branch of the radial nerve, but this territory can be assumed by the lateral antebrachial cutaneous nerve. **Objective:** to describe a rare variation of the lateral cutaneous nerve of the forearm found in the cadaver lab of the Department of Morphology, at the Universidad del Valle in Cali, Colombia. **Materials and Methods:** male colombian cadaver, dissected by medical students. **Results:** the superficial branch of the radial nerve was absent and its sensory territory was totally assumed by the lateral antebrachial cutaneous nerve, which in the dorsum of the hand divided in the digital dorsal nerves for the thumb, index and middle fingers and the lateral half of the fourth digit. **Discussion and Conclusion:** considering the clinical and surgical implications that the distribution of a nerve can have, it is important to know precisely its normal anatomy and its possible variations, and direct them to the knowledge about the morphological characteristics of each population. (MÉD. UIS.2013;26(3):51-55)

Key words: Musculocutaneous Nerve. Radial Nerve. Forearm. Hand. Abnormalities, Multiple.

INTRODUCCIÓN

Considerando la descripción anatómica tradicional, en la fosa axilar se localizan los fascículos del plexo braquial que, según su ubicación con respecto a la

arteria axilar, se denominan fascículos medial, lateral y posterior. Del fascículo lateral se origina el nervio musculocutáneo, que recibe de los ramos ventrales de los nervios cervicales cinco, seis y siete. Este nervio generalmente atraviesa al músculo coracobraquial y

desciende luego entre los músculos bíceps braquial y braquial; los tres músculos constituyen su territorio motor. A nivel de la articulación del codo a la cual inerva, el nervio emerge entre los músculos braquial y bíceps braquial y se hace superficial. Continúa como nervio Cutáneo Antebraquial Lateral (CABL) que se divide en ramos anterior y posterior, los cuales cursan por las caras anterior y posterior del borde lateral del antebrazo, respectivamente, al cual le dan su sensibilidad hasta el carpo'. Por inervar los músculos que flexionan el antebrazo, la lesión del nervio musculocutáneo afecta considerablemente este movimiento y produce anestesia en su territorio sensorial. La lesión igualmente afecta la supinación del antebrazo flexionado por la pérdida del músculo bíceps braquial.

La inervación sensitiva para la parte lateral del dorso de la mano proviene del ramo Superficial del Nervio Radial (NRS). Este ramo nace en la cara anterior del codo, de la división que tiene el nervio radial por delante del epicóndilo lateral del húmero. El ramo superficial cursa inicialmente profundo al músculo braquiorradial, en la parte inferior del antebrazo se hace superficial y pasa por detrás de los tendones de los músculos extensores largo y corto del pulgar, a nivel de la llamada "tabaquera anatómica". Termina dividiéndose en nervios digitales dorsales que se distribuyen en la parte lateral del dorso de la mano hasta el dorso de la falange proximal del pulgar y de los dedos índice, medio y mitad lateral del anular^{2,5}.

Según Rayegani y Azadi⁶ y Amy y Karamarie⁷, el conocimiento preciso de la inervación de la mano es importante en la clínica cuando se requiere realizar bloqueos nerviosos o para evitar lesionar los nervios en caso de practicar incisiones quirúrgicas o punciones venosas⁸⁻¹⁰. Según Vergara-

Amador¹¹, se reportan múltiples complicaciones en procedimientos quirúrgicos, tales como fijaciones óseas percutáneas, abordajes artroscópicos y abordajes abiertos para el tratamiento de lesiones óseas o de tejidos blandos como la tenosinovitis de De Quervain, las transferencias tendinosas y los gangliones, entre otras. Por su parte Tank et al.¹² refieren que el nervio CABL puede ser utilizado para realizar transferencias o injertos nerviosos, como en el caso de lesión de los nervios digitales palmares^{13,14}.

PRESENTACIÓN DEL CASO

A un cadáver de sexo masculino, mestizo, de nacionalidad colombiana, de 50 años de edad, perfundido con solución acuosa de formaldehído al 10% y conservado durante tres meses en una solución similar, un grupo de estudiantes de medicina le realizó una disección instrumental roma en el anfiteatro del Departamento de Morfología de la Universidad del Valle en Cali, Colombia. En el miembro superior derecho de este cadáver se encontró una variación anatómica rara del nervio CABL. El recorrido del nervio musculocutáneo en el brazo (Ver Figura 1) y del nervio CABL en el antebrazo (Ver Figura 2) era similar al tradicionalmente descrito, pero en lugar de terminar este último a nivel del carpo, se prolongó hasta el dorso de la mano asumiendo todo el territorio sensorial del ramo superficial del nervio radial (Ver Figura 3). Es decir, que el nervio CABL, continuación del nervio musculocutáneo a partir del codo, llegaba hasta el dorso de la mano y se dividía en nervios digitales dorsales para los dedos pulgar, índice, medio y mitad lateral del anular. En este caso el NRS estaba ausente. Se incluye un esquema que resume todo el trayecto del nervio CABL, de acuerdo a la variación anatómica encontrada en este cadáver (Ver Figura 4).



Figura 1. Aparece el nervio musculocutáneo (NMC) en el brazo atravesando al músculo coracobraquial (MCB) para situarse luego por detrás del músculo bíceps braquial (MBB) y emerger por su borde lateral. Fuente: Autores.



Figura 2. Las flechas blancas señalan el nervio cutáneo antebraco lateral a su emergencia por detrás del músculo bíceps braquial (MBB) y su recorrido a lo largo del borde lateral del antebrazo hasta llegar a la mano. Fuente: Autores.




Figura 3. Las flechas blancas muestran el nervio cutáneo antebraco lateral (CABL) que en el dorso de la mano se ramifica en los nervios digitales dorsales para los dedos pulgar (NDD1), índice (NDD2), medio (NDD3) y mitad lateral del anular (NDD4). Fuente: Autores.

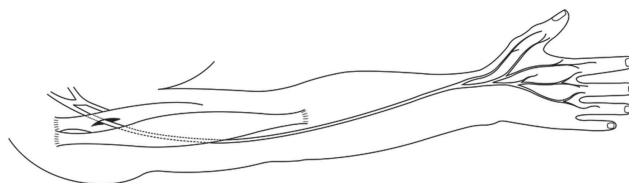


Figura 4. Esquema del miembro superior derecho representando la variación anatómica encontrada en el cadáver. El brazo se encuentra en rotación medial, el antebrazo en pronación y la mano dirigida hacia abajo. Se ha trazado el recorrido del nervio musculocutáneo en el brazo, con su origen en el fascículo lateral del plexo braquial y su posición por detrás del músculo bíceps braquial, después de atravesar al músculo coracobraquial. En el codo, el nervio emerge lateralmente al tendón del bíceps braquial y, ya como nervio cutáneo antebraco lateral, cursa por el borde lateral del antebrazo, llega a la mano y se divide en una serie de ramos sensoriales. Un primer ramo sigue por el borde lateral del dorso de la mano y llega hasta el pulgar; un segundo ramo se divide en los ramos digitales dorsales para el lado medial del pulgar y lateral del índice. Los tercero y cuarto ramos proveen los nervios digitales dorsales para los lados adyacentes de los dedos medio y anular. Fuente: Autores.

DISCUSIÓN

Actualmente existe un volumen significativo de publicaciones en revistas internacionales como *Clinical Anatomy*, sobre las variaciones anatómicas que se presentan en las diferentes poblaciones a nivel mundial, pero son escasos los reportes para la población colombiana. De ahí la importancia que tienen los reportes de casos como el del presente

trabajo, para brindar un conocimiento más preciso sobre la anatomía de la población colombiana y sus posibles variaciones. Lo anterior redundaría en beneficio para los pacientes en cuanto a diagnósticos y pronósticos acertados y a tratamientos eficaces, así como para reducir el margen de error que pueda presentarse en las intervenciones quirúrgicas debido al desconocimiento de las posibles variaciones anatómicas¹⁵.

Se realizó una extensa búsqueda bibliográfica en las principales bases de datos (PubMed, Medline, SciELO, OVID, BioMed Central, Access Medicine, entre otras), a las cuales se tuvo acceso a través del Departamento de Biblioteca de la Universidad del Valle, utilizando esencialmente como palabras clave Ramo Superficial del Nervio Radial y Nervio Cutáneo Antebraquial Lateral. En total se encontraron 30 artículos que reportaban variaciones anatómicas en estos dos nervios y se eligieron 17 para la realización del presente reporte de caso. Se encontraron reportes de anastomosis en el antebrazo del nervio CABL con el NRS¹⁶⁻⁸. Una variación anatómica poco frecuente de la distribución de estos nervios en el dorso de la mano es la reportada por Huanmanop *et al.*¹⁹, de dos casos de mujeres tailandesas que presentaban anastomosis de estos nervios y la continuación en uno solo de los miembros superiores del nervio CABL hasta el dorso de la falange proximal del pulgar, reemplazando la llamada división SR3 del ramo superficial de nervio radial, la cual corresponde al ramo que se ubica en la parte lateral de la región dorsal del pulgar⁹. Un reporte similar es el de Inzunza *et al.*¹⁸, pero en este caso se trata de un hombre chileno y la distribución del nervio CABL en el dorso del pulgar se presentó bilateralmente.

En el presente caso del cadáver colombiano, la distribución del nervio CABL corresponde al Tipo III de distribución del NRS reportada por Ikiz y Uçerler¹⁵. En esta clasificación, el NRS provee el ramo SR3 que se distribuye en el borde lateral del dorso de la mano hasta el dorso de la falange proximal del pulgar, los ramos SR1 y SR2 para el primer y segundo espacios metacarpianos, y un ramo accesorio X para el tercer espacio metacarpiano. Por consiguiente, la inervación para el dorso del cuarto espacio metacarpiano es asumida por el ramo dorsal del nervio ulnar¹⁵.

Las publicaciones sobre la variación anatómica encontrada en el cadáver son muy escasas pero se reporta en la literatura que la primera descripción sobre esta variación del nervio CABL basada en la disección del antebrazo fue hecha por Appleton²⁰ en 1911. El autor encontró que el ramo superficial del nervio radial estaba ausente y que el nervio CABL se extendía más allá de su distribución usual para suplir la del ramo superficial del nervio radial en el dorso de la mano. Incluso, reporta que el ramo dorsal del nervio ulnar tenía una mayor ramificación que la usual, alcanzando el lado adyacente de los dedos medio y anular. Otro reporte sobre esta variación es el de Spinner²¹, quien plantea que en caso de ausencia

del NRS, su territorio sensorial es asumido por el nervio CABL. Por su parte Inzunza *et al.*¹⁸ mencionan que esta variación es muy rara, como también lo es la del nervio CABL cuando provee un ramo lateral que sigue la disposición de la división SR3 del NRS, la cual alcanza el borde lateral de la eminencia tenar. En cualquier caso, la inervación de la piel del pulgar por sus caras palmar y dorsal es asumida por la raíz sensorial del nervio cervical 6 y es este dermatoma el que prima y no la distribución del NRS o del nervio CABL¹⁸.

En cuanto a la importancia que tiene el conocer las posibles variaciones anatómicas que pueden presentarse en un órgano y su repercusión en la clínica, Rodrigues²² cita el caso de una paciente a quién quirúrgicamente le lesionaron el nervio radial en el brazo, con la consecuente aparición de “mano caída”, pero sin pérdida de la sensibilidad en el dorso de la mano, en el territorio del ramo superficial de este nervio. La hipótesis planteada para explicar el caso fue la de ausencia del ramo superficial del nervio radial y reemplazo de este por el nervio CABL, lo que concordaría con la variación anatómica del presente reporte. Dado que se trataba de un ser vivo, la hipótesis no podía ser confirmada, pero sí se tuvo una posible y casi cierta explicación para el hallazgo clínico.

El reporte de la variación anatómica encontrada hace parte de un proyecto institucional de la Universidad del Valle que tiene como objetivo sistematizar la información sobre las variaciones anatómicas halladas en el anfiteatro del Departamento de Morfología. La información va a quedar consignada en una base de datos especialmente diseñada con este fin y podrá ser consultada por investigadores, tanto nacionales como internacionales, que la podrán enriquecer. Por las características del proyecto, la línea de investigación sobre variaciones anatómicas va a estar permanentemente alimentada con los reportes de caso que se produzcan.

CONCLUSIONES

Por lo encontrado en la literatura científica revisada se puede concluir que la variación anatómica presente en este cadáver masculino colombiano es extremadamente rara y es importante reportarla por las consecuencias clínico quirúrgicas que puede tener para el profesional de la salud, dado que la presencia de esta variación puede asociarse a problemas sensoriales en el dorso de la mano sin que

esté comprometido el nervio radial. En este caso, el especialista médico debe considerar la posibilidad de que en el paciente esté ausente el ramo superficial del nervio radial y que su territorio sensorial en el dorso de la mano haya sido asumido por el nervio CABL.

CONFLICTOS DE INTERESES

Las autoras del presente trabajo declaran que no existen conflictos de intereses.

REFERENCIAS BIBLIOGRÁFICAS

1. Pro E. Anatomía clínica. 1ª ed. Buenos Aires: Médica Panamericana;2012.
2. Testut L, Latarjet A. Tratado de anatomía humana. 9ª ed. Barcelona: Salvat Editores;1961.
3. Clement CD. Gray's anatomy. 308ª ed. Philadelphia: Lea & Febiger;1985.
4. Rouvière H, Delmas A. Anatomía humana descriptiva, topográfica y funcional. Tomo 3. 11ª ed. Barcelona: Editorial Masson; 2005.
5. Moore KL, Dalley AF, Agur AMR. Clinically oriented anatomy. 6ª ed. Philadelphia: Wolters Kluwer/Lippincott Williams & Wilkins; 2010.
6. Rayegani M, Azadi A. Lateral antebrachial cutaneous nerve injury induced by phlebotomy. J Brachial Plex Peripher Nerve Inj.2007;14(2):6
7. Amy J, Karamarie F. Lateral antebrachial cutaneous neuropathy as a result of positioning while under general anesthesia. Anesth Analg.2010;110(1):122-4.
8. Rayegani SM, Azadim A. Lateral antebrachial cutaneous nerve injury induced by phlebotomy. JBPPNI.2007;2:6.
9. Wongkerdsook W, Agthong S, Amarase C, Yotnuengnit P, Huanmanop T, Chentanez V. Anatomy of the lateral antebrachial cutaneous nerve in relation to the lateral epicondyle and cephalic vein. Clin Anat.2011;24:56-61.
10. Vollala VR, Potu BK, Gorantla VR, Reddy S. Variant median nerve and lateral antebrachial cutaneous nerve associated with anomalous brachial vein: case report. Neuroanatomy.2008;7:28-32.
11. Vergara-Amador E, Nieto JL. Estudio anatómico de la rama superficial del nervio radial. Implicaciones quirúrgicas. Rev Fac Med.2010;58:214-20.
12. Tank M, Lewis R, Coates P. The lateral antebrachial cutaneous nerve as a highly suitable autograft donor for the digital nerve. J Hand Surg Am.1983;8(6):942-5.
13. Ruchelsman DE, Price AE, Valencia H, Ramos LE, Grossman JA. Sensory restoration by lateral antebrachial cutaneous to ulnar nerve transfer in children with global brachial plexus injuries. Hand.2010;5:370-3.
14. Shonauer F, Scafati ST, La Rusca I, Molea G. Digital nerve reconstruction by multiple Y-shaped nerve grafts at the metacarpophalangeal joint level. JPRAS.2008;61:13-6.
15. Ikiz ZA, Uçerler H. Anatomic characteristics and clinical importance of the superficial branch of the radial nerve. Surg Radiol Anat.2004;26(6):453-8
16. Mackinnon SE, Dellon AL. The overlap pattern of the lateral antebrachial cutaneous nerve and the superficial branch of the radial nerve. J Hand Surg Am.1985;10(4):522-6
17. Tryfonidis M, Jass GK, Charalambous CP, Jacob S. Superficial branch of the radial nerve piercing the brachioradialis tendon to become subcutaneous: an anatomical variation with clinical relevance. Hand Surg.2004;9(2):191-5
18. Inzunza AM, Salgado AG, González SA, De La Cuadra FJ, Inzunza HO. Comunicación masiva del ramo superficial del nervio radial con el nervio cutáneo antebrachial lateral, implicancias anatómicas. Reporte de un caso. Int J Morphol.2011;29(3):681-5
19. Huanmanop T, Agthong S, Luengchawapong K, Sasiwongpakdee T, Burapasomboon P, Chentanez V. Anatomic characteristics and surgical implications of the superficial radial nerve. J Med Assoc Thai.2007;90(7):1423-9
20. Appleton AB. A case of abnormal distribution of the n. musculocutaneous, with complete absence of the ramus cutaneous n. radialis. J Anat Physiol.1911;46:89-94.
21. Spinner M. Injuries to the major branches of peripheral nerves of the forearm. 2ª ed. Philadelphia: Saunders;1978. pp. 137-8.
22. Rodrigues DE, Ribeiro CM, Nascimento OJ. Total lesion of the radial nerve in the arm with preservation of the superficial radial nerve sensory action potential. Arq Neuropsiquiatr.2013;71(1):66-9.