

Signo de Chilaiditi como hallazgo incidental en un paciente con enfermedad respiratoria: reporte de caso

Gloria Marcela Estévez-Ramírez*
Viviana Catalina Jiménez-Andrade**
Javier Enrique Fajardo-Rivero***

*Médico General. Especialista en Epidemiología. Clínica Gestionar y Bienestar. Bucaramanga. Santander. Colombia.

**Médico General. Los Comuneros, Hospital Universitario de Bucaramanga. Bucaramanga. Santander. Colombia.

***Médico Neumólogo. Hospital Universitario de Santander (HUS). Universidad Industrial de Santander. Bucaramanga. Santander. Colombia

Correspondencia: Dra. Viviana Jiménez Andrade. Dirección: calle 20 # 30 – 27, Edificio Platinum. Bucaramanga. Santander. Colombia. Correo electrónico: andradeviviana94@gmail.com.

Resumen

El signo de Chilaiditi es un hallazgo radiográfico infrecuente que consiste en la interposición de un asa intestinal entre el hígado y el diafragma. No existe etiología claramente establecida; sin embargo, se han planteado varias hipótesis que explican su presencia, entre ellos la hiperlaxitud de los ligamentos suspensorios del hígado, el aumento de la presión intraabdominal y la redundancia colónica. Al asociarse este hallazgo con síntomas gastrointestinales o respiratorios se denomina síndrome de Chilaiditi, y su tratamiento principalmente es sintomático, en casos excepcionales requiere abordaje quirúrgico. Este signo se encuentra usualmente de manera incidental y se ha visto una relación con enfermedad respiratoria crónica; pudiendo afectar su curso clínico, motivando a profundizar en el estudio integral. Se presenta el caso de un paciente adulto mayor, en seguimiento médico por enfermedad pulmonar obstructiva crónica, cuya radiografía de tórax evidencia la interposición de un asa intestinal entre la cúpula diafragmática derecha y el hígado. **MÉD.UIS. 2018;31(3):57-61.**

Palabras clave: Síndrome de Chilaiditi. Enfermedad Pulmonar Obstructiva Crónica. Radiografía Torácica.

Chilaiditi sign as an incidental finding in a patient with respiratory disease: a case report

Abstract

The Chilaiditi sign is a rare radiographic finding, which consists in the interposition of an intestinal handle between the liver and the diaphragm. There is no clear etiology established, however, several hypotheses have been proposed to explain its presence, including the hyper-laxity of the liver suspensory ligaments, an increase on the intra-abdominal pressure and colonic redundancy. When this finding is associated with gastrointestinal or respiratory symptoms is called “Chilaiditi syndrome”, and its treatment is mainly symptomatic; in exceptional cases a surgical approach is required. The Chilaiditi sign is usually an incidental finding, and a connection with chronic respiratory disease has been seen, and it could affect this pathology’s clinical course, being this a motivation to deepen in an integral study. We present a case of an elder patient, being followed due to chronic obstructive pulmonary disease, whose chest X-ray shows interposition of an intestinal handle between the right diaphragmatic dome and the liver. **MÉD.UIS. 2018;31(3):57-61.**

Keywords: Chilaiditi syndrome. Pulmonary Disease, Chronic Obstructive. Mass Chest X-Ray.

¿Cómo citar este artículo?: Estévez-Ramírez GM, Jiménez-Andrade VC, Fajardo-Rivero JE. Signo de Chilaiditi como hallazgo incidental en un paciente con enfermedad respiratoria: reporte de caso. **MÉD.UIS. 2018;31(3):57-61. doi: 10.18273/revmed.v31n3-2018006**

Artículo recibido el 5 de mayo de 2018 y aceptado para publicación el 22 de octubre de 2018.



DOI: <http://dx.doi.org/10.18273/revmed.v31n3-2018006>

Introducción

El signo de Chilaiditi es un signo radiográfico infrecuente que consiste en la presencia anormal de aire en el espacio subfrénico, causada por la interposición hepato-diafragmática de un asa intestinal. Fue descrito en 1865 por Cantini¹, inicialmente denominado hepatoptosis² y reportado por primera vez en 1910 por el radiólogo Demetrius Chilaiditi, motivo por el cual el signo lleva su nombre³. Cuando este hallazgo se encuentra asociado a síntomas tales como dolor abdominal, vómito, estreñimiento, dificultad respiratoria, obstrucción intestinal, entre otros; se le denomina Síndrome de Chilaiditi⁴.

Datos epidemiológicos a nivel mundial indican que la incidencia del signo de Chilaiditi es relativamente baja, siendo identificado en aproximadamente un 0,02% a 0,3%⁵ de las radiografías torácicas y abdominales. Es más frecuente en hombres, con una razón de 4:1^{4,6,7}. Según la literatura, se presenta principalmente en adultos, y es infrecuente en niños⁸. Se han descrito factores relacionados a la presencia del signo, como los son la edad mayor de 65 años, cirugía abdominal previa y entidades en donde se aumenta la presión intra-abdominal como la ascitis, embarazo, obesidad, y enfermedad pulmonar crónica como en el enfisema y la tuberculosis^{3,7,9,10}. También se ha observado asociación con cáncer de pulmón y de páncreas en el 1% de los casos reportados³.

Así mismo, se ha descrito asociación con síndromes genéticos, caracterizados por alteraciones del tejido conectivo como el síndrome de Ehlers-Danlos⁶ y varias condiciones médicas congénitas y adquiridas. Dentro de las alteraciones congénitas se encuentran hipoplasia del hígado, ptosis hepática, malrotación intestinal, ausencia de ligamentos suspensorios del colon transversal, alteración de ligamento falciforme, agenesia del lóbulo hepático derecho y redundancia colónica^{11,12}. Los factores adquiridos que se han visto asociados son la motilidad intestinal anormal, aerofagia excesiva (principalmente en niños), ascitis, ya que permite desplazamiento del hígado por la flexura hepática del colon adyacente⁷; y alteraciones diafragmáticas como parálisis del nervio frénico o laxitud de los ligamentos suspensorios del hígado^{7,11-14}.

Se han descrito tres mecanismos fisiopatológicos relacionados con la transposición de asas intestinales

a nivel hepato-diafragmático (Ver Figura 1). La fijación de los órganos al hemidiafragma superior impide la interposición de asas intestinales entre el hígado y el diafragma¹⁵. En las enfermedades bronquiales, el atrapamiento de aire favorece el aplanamiento y la inversión diafragmática con el subsecuente incremento de la presión intraabdominal, el cual es un factor condicionante al desplazamiento de las vísceras huecas en la cavidad abdominal^{10,8,14,16}; la frecuencia del signo en paciente con enfermedades respiratorias crónicas es cercana al 2,7%¹⁷.

Tabla 1. Mecanismos fisiopatológicos que explican la presencia del signo de Chilaiditi

Mecanismos fisiopatológicos que explican la presencia del signo de Chilaiditi		
Aumento de presión intraabdominal: -Embarazo -Ascitis -Enfermedades pulmonares.	Hiperlaxitud de ligamentos suspensorios del hígado.	Redundancia de colon: asociado a elongación secundaria a constipación crónica o por postración en cama.

Fuente: Rev. Gastroenterol. Perú, 2005.

El signo de Chilaiditi fue descrito por primera vez a través de proyecciones radiográficas^{4,6,7}, lo cual se mantiene hasta la fecha. El diagnóstico se realiza a partir de radiografías de rutina en tórax o abdomen, preferiblemente en bipedestación, en las cuales se encuentra una elevación del hemidiafragma derecho sobre el hígado, interposición de asa intestinal y desplazamiento caudal o medial del hígado^{18,19}. Es de resaltar que dentro de la evolución de un paciente con signo de Chilaiditi dichos hallazgos pueden presentarse de forma intermitente, dado que pueden resolver cuando el paciente se encuentra en decúbito supino^{20,21}.

A nivel radiológico se han registrado tres tipos de presentación de la interposición del colon a nivel hepato-diafragmático³:

- Forma clásica: interposición de asa intestinal o colon transversal en espacio subfrénico derecho a nivel anterior.
- Presencia de estómago o colon en espacio extra-peritoneal derecho.
- Colon transversal interpuesto en el espacio subfrénico derecho a nivel posterior.

Septiembre – Diciembre

Un marcador para identificar más claramente el signo es observar pliegues australes en el espacio hepato-diafragmático sin modificación en la ubicación del aire con los cambios de posición del paciente, ayudando así a la distinción entre gas intraluminal y aire libre; lo que permite descartar neumoperitoneo, que es uno de los principales diagnósticos diferenciales⁸. Otros estudios como las ecografías y tomografías toraco-abdominales pueden dar mayor precisión a los hallazgos radiográficos, observar factores asociados y descartar diagnósticos diferenciales.

Clínicamente es poco frecuente la presencia de sintomatología en los pacientes con el hallazgo radiográfico de interposición intestinal hepato-diafragmática; y en la literatura según Tuncer y colaboradores, para el 2014, sólo había un aproximado de 160 casos reportados²².

En el síndrome de Chilaiditi, los síntomas se presentan de forma progresiva, aunque ocasionalmente se pueden manifestar rápidamente. Los síntomas gastrointestinales son los más frecuentemente reportados⁸ y constituyen la presencia de dolor abdominal, náuseas, vómitos, distensión, anorexia, estreñimiento, flatulencia e incluso obstrucción intestinal; y pueden presentarse desde leve intensidad hasta una condición grave e inusual como abdomen agudo^{8,14,17}. Ocasionalmente es posible encontrar síntomas torácicos como, dolor, dificultad respiratoria e incluso arritmias y sintomatología similar a insuficiencia cardíaca^{18,23}; por lo que eventualmente puede considerarse un diagnóstico diferencial de dolor torácico⁸.

Las complicaciones del síndrome de Chilaiditi pueden incluir obstrucción intestinal, vólvulo cecal y perforación. En casos raros, se presenta apendicitis cecal o subdiafragmática perforada como complicación del síndrome^{13,14}. El riesgo de perforación intestinal aumenta en pacientes con signo de Chilaiditi durante los procedimientos percutáneos necesarios en el diagnóstico de enfermedad hepática. También se han reportado complicaciones en pacientes sometidos a colonoscopia²⁴.

Presentación de caso

Hombre de 84 años, residente de la ciudad de Bucaramanga, Santander, y comerciante de artículos de cuero; quien fue enviado a la consulta

de neumología para seguimiento médico por enfermedad pulmonar obstructiva crónica (EPOC). Refirió diez años de disnea con la actividad física, tos, expectoración y sibilancias ocasionales. La sintomatología aumentaba en la intensidad de manera paroxística en promedio tres veces al año; y al momento de la evaluación fue ponderada por la escala mMRC (modified-Medical Research Council) en 3/4 (detenciones durante una caminata a lo largo de 100 metros planos). Por lo anterior, fue instaurado tratamiento con formoterol – budesonida en cápsulas de polvo seco, con lo cual, sintió mejoría en su sintomatología respiratoria. El paciente mencionó antecedente de artritis sin tratamiento específico, hipertensión arterial, anemia, enfermedad venosa de miembros inferiores y urolitiasis. Recibía tratamiento con glucosamina-condroitina y losartán. Así mismo, refirió inserción de prótesis de rodilla derecha, e intervención quirúrgica en tracto urinario por urolitiasis; no refirió síntomas gastrointestinales, estreñimiento y cambios en el hábito intestinal.

Al examen físico se observó paciente brevilineo, sin signos de dificultad respiratoria ni dolor torácico, con una frecuencia respiratoria de 18 respiraciones por minuto, frecuencia cardíaca de 83 latidos por minuto y saturación de oxígeno del 95% al aire ambiente. Su peso fue de 84 kilogramos. En el examen de cabeza y cuello se destacó la presencia de mucosa nasal pálida; en el tórax, disminución de ruidos respiratorios en la base pulmonar derecha, sin presencia de matidez a la percusión. Adicionalmente, discretos roncus localizados en base pulmonar ipsilateral. En el abdomen no hubo dolor a la palpación ni presencia de masas, y en sus extremidades se detectó la presencia de una cicatriz vertical en rodilla derecha, ausencia de acropaquías y cianosis.

Su radiografía de tórax mostró la interposición de un asa intestinal entre la cúpula diafragmática derecha y la radio densidad hepática correspondiente al signo de Chilaiditi (Ver Figura 2), también se observó lobulación diafragmática derecha y algunos cambios intersticiales peri bronquiales.

Con los datos aportados por el paciente y los signos clínicos observados, se consideró la posibilidad de una enfermedad bronquial de aparición tardía.

Fue destacable su respuesta al uso de broncodilatador beta 2 de larga acción y esteroide inhalado en dosis fijas, lo cual apoyó la hipótesis diagnóstica;

sin embargo, con la radiografía de tórax, se pudo determinar la presencia del signo de Chilaiditi sin descartarse la posibilidad de acentuación de su sintomatología respiratoria de forma relacionada.

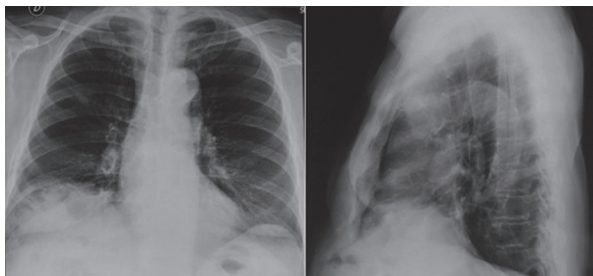


Figura 2. Radiografía del paciente con signo de Chilaiditi.
Fuente: Archivos radiográficos Cuidados Respiratorios Integrales. Bucaramanga, 2017.

Discusión

Se presenta el caso de un hombre adulto mayor, con sintomatología respiratoria crónica como manifestación de la EPOC, quien presentó hallazgos radiográficos compatibles con el signo de Chilaiditi, dado que se observaron las tres características principales: elevación del hemidiafragma derecho sobre el hígado, desplazamiento caudal del mismo, e interposición de un asa intestinal. En este caso, el paciente sólo presentó el signo y no cursó con sintomatología gastrointestinal asociada que lo filiará al síndrome, por lo tanto sus síntomas respiratorios fueron explicados por la presencia de la patología bronquial.

En ocasiones hay dudas en el diagnóstico imagenológico del signo de Chilaiditi y es posible confundirlo con patologías como: neumoperitoneo, hernia diafragmática, neumatosis intestinal, absceso subfrénico, obstrucción intestinal, vólvulo, intususcepción, perforación de víscera hueca, entre otros^{18,19,25}; sin embargo, en el caso actual, el paciente sólo tenía síntomas respiratorios y carecía de otros que permitieran definir diagnósticos diferenciales; en este sentido, no requirió manejo específico para el signo de Chilaiditi.

En el caso del síndrome de Chilaiditi el tratamiento es conservador y consta de descanso en cama, cristaloides endovenosos, descompresión nasogástrica o intestinal con enemas, dieta alta en fibra, y catárticos¹⁷. Sin embargo, en aquellos pacientes que presentan dolores abdominales, se prescriben medicamentos antiespasmódicos (Hioscina, Pinaverio, B. Otilonio, etc) y seguimiento radiográfico. En los casos más severos con

sintomatología que persiste pese al manejo y en quienes se sospechan diagnósticos diferenciales o complicaciones graves como obstrucción, neumoperitoneo y vólvulos, se indica laparotomía exploratoria⁶.

El signo de Chilaiditi ha sido reportado en pacientes con alteraciones cardiovasculares o patologías malignas. Boddy y colaboradores documentaron un caso en el cual se presentó interposición intestinal hepato-diafragmática luego de una parálisis diafragmática traumática en una cirugía de *bypass* coronario. El paciente tuvo colapso hemodinámico relacionado al efecto dinámico de la alteración sobre el sistema cardiovascular²⁶. Otros reportes muestran la coexistencia del signo de Chilaiditi con neoplasias malignas, ya sea como manifestación indirecta de tumores de recto o linfosarcoma^{8,27}, o concomitante con neoplasias endocrinológicas tiroideas tipo 2B (MEN2B)²⁸. También se reportó la presencia del signo y estenosis del colon sigmoides, que condujo a obstrucción intestinal secundaria²⁹.

En pacientes con enfermedades pulmonares crónicas, es relevante determinar si el signo le aporta un mayor impacto a la sintomatología respiratoria. No se conocen estrategias para realizar esta diferenciación, por lo que sería adecuado el manejo concomitante de las dos entidades¹⁷.

Es posible que existan algunas alteraciones funcionales respiratorias asociadas con la presencia del signo o síndrome de Chilaiditi, por ejemplo, alteraciones espirométricas restrictivas u obstructivas; pero, hasta el momento no se han descrito en los diferentes reportes de casos, salvo en algunos particulares en donde se reporta la espirometría dentro de límites normales²⁰. Se presume que una alteración subdiafragmática genere restricción pulmonar y con ello manifestaciones en las pruebas de función pulmonar, lo cual sería importante aclarar en futuros trabajos.

Conclusiones

El signo de Chilaiditi es una entidad poco prevalente y se detecta de manera incidental en los estudios imagenológicos del tórax o abdomen. Las enfermedades respiratorias obstructivas dinámicamente pueden generar cambios abdominales que favorezcan la presencia de este signo. Aunque no hay forma de determinar el impacto del signo de Chilaiditi sobre las condiciones

respiratorias, es importante garantizar un tratamiento médico sintomático, adjunto al de la condición respiratoria, para atenuar el impacto de los síntomas. A parte de las repercusiones clínicas e imagenológicas, los efectos en la funcionalidad respiratoria deben ser establecidos en futuros trabajos.

Referencias bibliográficas

- Aguilar-García CR, García-Acosta J. Signo y síndrome de Chilaiditi. Reporte de caso. *Rev Med Inst Mex Seguro Soc.* 2017;55(1):114-7.
- Chen YY, Chang H, Lee SC, Huang TW. Chilaiditi syndrome presenting as chest pain in an adult patient: a case report. *J Med Case Rep.* 2014;8(1).
- Aguilar-García CR, García-Acosta J. Signo y síndrome de Chilaiditi. Reporte de caso. *Rev Med Inst Mex Seguro Soc.* 2017;55(1):114-7.
- Hountis P, Chounti M. Chilaiditi's sign or syndrome? Diagnostic question in two patients with concurrent cardiovascular diseases. *Monaldi Arch Chest Dis.* 2017;87(2).
- Tangri N, Singhal S, Sharma P, Mehta D, Bansal S, Bhushan N, et al. Coexistence of pneumothorax and chilaiditi sign: A case report. *Asian Pac J Trop Biomed.* 2014;4(1):75-7.
- Flores N, Ingar C, Sánchez J, Fernández J, Lazarte C, Málaga J, et al. Reporte de casos. Síndrome de Chilaiditi complicado con Vólvulo de Colon transverso. *Rev Gastroenterol Perú.* 2005;25(3):279-84.
- Hsu HL, Liu KL. Hepatodiaphragmatic interposition of the colon. *Cmaj.* 2011;183(2):92117.
- Weng WH, Liu DR, Feng CC, Que RS. Colonic interposition between the liver and left diaphragm - management of chilaiditi syndrome: A case report and literature review. *Oncol Lett.* 2014;7(5):1657-60.
- Bredolo F, Esposito A, Casiraghi E, Cornalba G, Biondetti P. Intestinal interposition: the prevalence and clinical relevance of non-hepatodiaphragmatic conditions (non-Chilaiditi forms) documented by CT and review of the literature. *Radiol Med.* 2011;116(4):607-19.
- Murphy JM, Maibaum A, Alexander G, Dixon AK. Chilaiditi's Syndrome and Obesity. *Clinic Anat.* 2000;13(3):181-4.
- Zhang R, Tan J, Zhang G, Wang R. Chilaiditi syndrome with an unusual radiographic image: A crescent-shaped liver. *Dig Liver.* 2017;49(4):452.
- Gil Díaz MJ, Murillo Gómez M, Jiménez González P. Signo y síndrome de Chilaiditi: Entidades a tener en cuenta. *Semergen.* 2011;37(5):267-9.
- Nair N, Takeddine Z, Tariq H. Colonic interposition between the liver and diaphragm: "the chilaiditi sign." *Can J Gastroenterol Hepatol.* 2016;2016:4-5.
- Moaven O, Hodin RA. Chilaiditi syndrome: A rare entity with important differential diagnoses. *Gastroenterol Hepatol.* 2012;8(4):276-8.
- Longo WE. Image of the Month-Quiz Case. *Arch Surg.* 2008;143(1):93. doi:10.1001/archsurg.2007.12-a
- Alva S, Shetty-Alva N, Longo WE. Image of the month. Chilaiditi sign or syndrome. *Arch Surg.* 2008;143(1):94. doi:10.1001/archsurg.2007.12-b
- Garg K, Mohapatra PR, Aggarwal D, Gupta R, Janmeja AK. Interstitial lung disease with chilaiditi syndrome. *J Clin Diagnostic Res.* 2016;10(12):TD04-5.
- Uygunul E, Uygunul D, Ayrik C, Narci H, Bozkurt S, Köse A. Chilaiditi sign: Why are clinical findings more important in ED?. *Am J Emerg Med.* 2015; 33(5):733.e1-733.e2.
- Lopez C, Lopez E, Iannuzzelli C, Sanchiz B. Signo de Chilaiditi como hallazgo casual. [En internet] *Revista Atalaya Médica.* 2015; 8. Disponible en: <http://atalayamedica.comteruel.org/index.php/revista/article/view/110/116>.
- Kumar S, Singh GV, Singh R, Singh DP. Rare association B/W respiratory distress and chilaiditi syndrome. *Indian J Allergy Asthma Immunol* 2012;26(8):9-10.
- Westerwel PE, Hemmer JM. Displaced Colon: Chilaiditi's sign. *Intern Med J.* 2004;34(4):440.
- Tuncer M, Sahin C, Yazici O, Kafkasli A, Sarica K. A rare cause of renal colic pain: Chilaiditi syndrome. *Arch Ital di Urol Androl.* 2014;86(3):229-30+229a.
- Okiro JO. Chilaiditi syndrome mimicking congestive heart failure. *BMJ Case Rep.* Published Online First: [15 Feb 2018]. doi:10.1136/bcr-2017- 220811.
- Kang D, Pan AS, Lopez M a, Buicko JL, Lopez-Viego M. Acute abdominal pain secondary to chilaiditi syndrome. *Case Rep Surg.* 2013;2013:756590.
- Indiran V, Kannan K, Ramachandra Prasad T, Maduraimuthu P. Chilaiditi sign. *Abdom Radiol.* 2017;42(8):2188-9.
- Boddy ST, McDonnell D, Mayo D, Nichols P. Chilaiditi's syndrome as a cause for shock. *BMJ Case Rep.* 2015. doi:10.1136/bcr-2014-207743
- Melester T, Burt ME. Chilaiditi's Syndrome: Report of three cases. *JAMA.* 1985;254(7):944-945.
- Cetin D, Ünübol M, Soyder A, Güney E, Coşkun A, Ozbaş S, et al. Coexistence of Multiple Endocrine Neoplasia Type 2B and Chilaiditi Sign: A Case Report. *Case Rep Endocrinol.* 2012;2012:360328.
- Antonacci N, Di Saverio S, Biscardi A, Giorgini E, Villani S, Tugnoli G. Dyspnea and large bowel obstruction: A misleading Chilaiditi syndrome. *Am J Surg.* 2011;202(5):e45-7.