

Tumor trabecular hialinizante de glándula tiroides: un reto diagnóstico, a propósito de un caso.

Hyalinizing trabecular tumor of thyroid gland: diagnostic challenge, case report

Díaz Acosta Julio Cesar ¹, Forero Porras Pedro Luis ², Guarín Supelano Diego Andrés ², Alarcón Tarazona Martha Liliana ², Rangel Cantillo Diego ³

Forma de citar: Díaz Acosta JC, Forero Porras PL, Guarín Supelano DA, Alarcón Tarazona ML, Rangel Cantillo D. Tumor trabecular hialinizante de glándula tiroides: un reto diagnóstico, a propósito de un caso. Rev.univ.ind. santander.salud 2014; 46(2):189-193.

RESUMEN

Introducción: El tumor trabecular hialinizante de tiroides es una condición clínica incidental, infrecuente, de comportamiento incierto, representa un reto diagnóstico y terapéutico debido a que es difícil diferenciarlo de otros tumores tiroideos como el carcinoma papilar y medular por sus similitudes histológicas. **Reporte de caso:** Paciente de 53 años quien acudió a consulta por crecimiento de la glándula tiroidea y disfagia. Se realizaron estudios diagnósticos previos los cuales orientaron hacia una condición benigna sin embargo por progresión de síntomas se decidió realizar tiroidectomía total. La histopatología de la masa reportó carcinoma medular y en la inmunohistoquímica como hallazgo incidental se realiza diagnóstico final de adenoma trabecular hialinizante de tiroides. **Discusión:** El tumor trabecular hialinizante de tiroides presenta un desafío continuo, por lo cual es necesario realizar pruebas inmunohistoquímicas que permitan realizar la diferenciación. El abordaje quirúrgico no es claro debido a su comportamiento incierto y a que las publicaciones que existen no son claras acerca del pronóstico y manejo. **Conclusiones:** El tumor trabecular hialinizante de tiroides es una enfermedad con bajas tasas de incidencia, frecuentemente mal diagnosticado y sobre el cual no existe información clara acerca de su manejo. El seguimiento clínico de estos pacientes y futuros estudios observacionales nos permitirá obtener conclusiones a futuro sobre su comportamiento y pronóstico.

Palabras Clave: Nódulo Tiroideo, Adenoma Trabecular, Carcinoma Medular, Carcinoma Papilar.

1. Centro Oncológico, Bucaramanga, Santander, Colombia

2. Universidad Industrial de Santander, Colombia

3. Universidad de Cartagena, Colombia

Correspondencia: Julio César Díaz Acosta. **Dirección:** Calle 52 B No. 31 – 29 Bucaramanga, Santander – Colombia. **Correo electrónico:** jucediaco2000@yahoo.com.ar **Teléfono:** móvil 315 5951824

ABSTRACT

Introduction: The hyalinized trabecular tumor of thyroids is a clinical condition, rarely frequent of uncertain behavior and difficult diagnosis due to the fact that is hard to differentiate it from other thyroid tumors such as the papillary and medullar carcinoma due to its histological similarities. **Case report:** 53 year old patient who attended medical consult because of an irregular growth in the thyroids gland and the dysphagia, previous diagnose studies were made and led to a benign pathology, but for symptomatology it was decided to make a total thyroidectomy. The histopathology of the mass reported a medullar carcinoma and in the immune-histo-chemistry as an incidental finding a final diagnose was made, showing a hyalinized trabecular adenoma of thyroids. **Discussion:** The hyalinized trabecular tumor of thyroids presented diagnosis and therapeutic challenges. Duo to is necessary necessary to make immune-histo-chemistry tests. The surgical approach is not clear because of its uncertain behavior and the lack of studies that report its forecast and treatment. **Conclusion:** The hyalinized trabecular tumor of thyroids is a disease with low rates of incidence, usually badly diagnosed, over which there is no clear existing information for its treatment. The clinical surveillance of these patients and future observational studies will allow us to make some conclusions in the future regarding its behavior and forecast.

Keywords: Thyroid Nodule, Adenoma Trabecular, Carcinoma Medullary, Carcinoma Papillary.

INTRODUCCIÓN

El tumor trabecular hialinizante (TTH) de glándula tiroides, recibe su nombre de la Organización Mundial de la Salud (OMS) ¹, en la cual definen esta lesión como un tumor poco frecuente de origen folicular con un patrón de crecimiento trabecular y marcada hialinización intertrabecular, descrito por primera vez por Cartney y cols ² en la clínica Mayo en 1983. De forma inicial fue denominado adenoma trabecular hialinizante por su comportamiento benigno en las primeras descripciones de casos; sin embargo, este término fue reevaluado y reemplazo por la palabra tumor teniendo en cuenta diversos reportes de casos posteriores que mostraron su potencial comportamiento agresivo con invasión vascular e incluso metástasis ganglionares y pulmonares ³.

El TTH es una lesión poco frecuente, que se presenta principalmente en mujeres entre la cuarta y quinta década de la vida ⁴. En la literatura se han reportado 120 casos ⁵ y sin duda constituye un reto diagnóstico tanto en la práctica clínica como patológica, dado que es frecuentemente mal diagnosticado, debido a que los hallazgos mediante biopsia aspirativa con aguja fina (BACAF) fácilmente se confunden con patologías malignas de la tiroides como el carcinoma medular de tiroides (CMT) y más frecuentemente con carcinoma papilar de tiroides (CPT) ^{4,6,7}. De forma adicional los estudios imagenológicos usualmente presentan hallazgos que sugieren patología benigna ⁵. El diagnóstico final solo se logra con el estudio histopatológico e inmunohistoquímico de la pieza quirúrgica, proceso complejo debido esta lesión que puede coexistir con otras patologías tiroideas entre las

que se mencionan bocio, tiroiditis, carcinomas papilar, medular e indiferenciado, y con patologías no tiroideas como paragangliomas ^{4,8,9}.

Con el propósito de mostrar una entidad clínica poco frecuente, de naturaleza incierta, que no se encuentra del todo clara y debido a que hay pocas publicaciones que orienten pronóstico, se realizó el presente reporte de caso.

REPORTE DE CASO

Mujer de 53 años con antecedente de manejo clínico de hipotiroidismo desde hace 3 años en suplencia hormonal con 50 mcg de levotiroxina, que asiste a la consulta de cirugía de cabeza y cuello por gran aumento a expensas de lóbulo derecho tiroideo de un año de evolución (Figura 1).

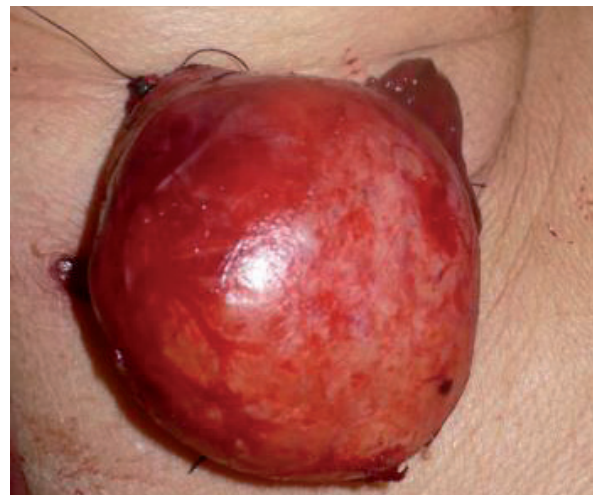


Figura 1. Masa cervical a expensas de lóbulo tiroideo derecho.

Refería presentar molestias a la deglución y apnea nocturna sin embargo no refería dolor. Al examen físico se encontró aumento de la glándula tiroides a expensas del lóbulo tiroideo derecho con dimensiones aproximadas a la palpación de 6 por 8 cm, lóbulo contralateral 3 por 4 cm. No se palparon adenopatías en cuello y el resto del examen otorrinolaringológico fue normal. Por protocolo del Centro Oncológico de Bucaramanga en pacientes con patología tiroidea, se evalúan mediante nasofibrolaringoscopia las cuerdas vocales, las cuales no presentaban alteraciones en la motilidad o el tono. A la paciente se le practicó ecografía de cuello la cual reportó bocio multinodular de predominio de lóbulo tiroideo derecho, en la gammagrafía se describió bocio nodular grado II normocaptante con lesión nodular fría en el lóbulo derecho, perfil hormonal tiroideo normal y tomografía de cuello (**Figura 2**) que reportó lesión concéntrica irregular y con tenue captación del medio de contraste sin descartar lesión neoplásica.

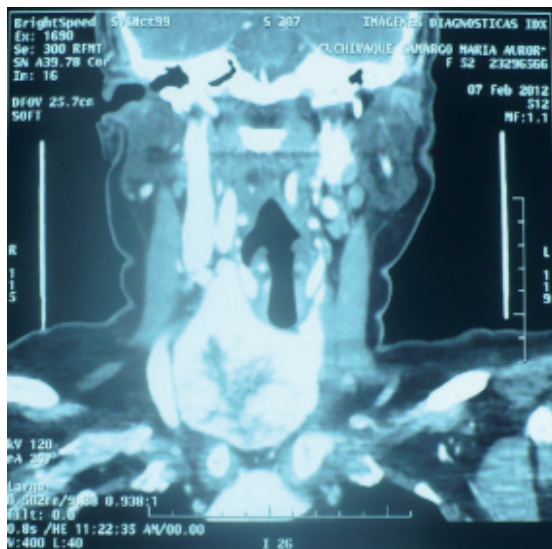


Figura 2. Masa localizada en lóbulo tiroideo derecho y el istmo con predominio del lóbulo tiroideo derecho, sin evidencia de lesiones focales. No se observan adenopatías en cadenas ganglionares.

Se practicó BACAF guiado por ecografía que reporto lesión folicular asociada a tiroiditis que fue catalogado como Bethesda IV. Con este reporte se decidió practicar tiroidectomía total y no hemitireoidectomía debido a la sintomatología y el crecimiento tumoral progresivo. Se recibió reporte de histopatología en la que se describió lesión de 60 por 55 por 40 mm (**Figura 3**), con diagnóstico inicial de CMT, que posteriormente fue modificado a TTH por los resultados de las pruebas inmunohistoquímicas los cuales fueron positivas para tiroglobulina y TTF1, con positividad parcial para cromogranina A, y con

menos del 1% positivo para Ki-67 (**Figura 4**). Con este informe se presenta caso en junta multidisciplinaria de tiroides donde se decidió seguimiento clínico. En la actualidad la paciente se encuentra asintomática, recibe tratamiento suplementario hormonal por el servicio de endocrinología y continua controles con el cirujano tratante.

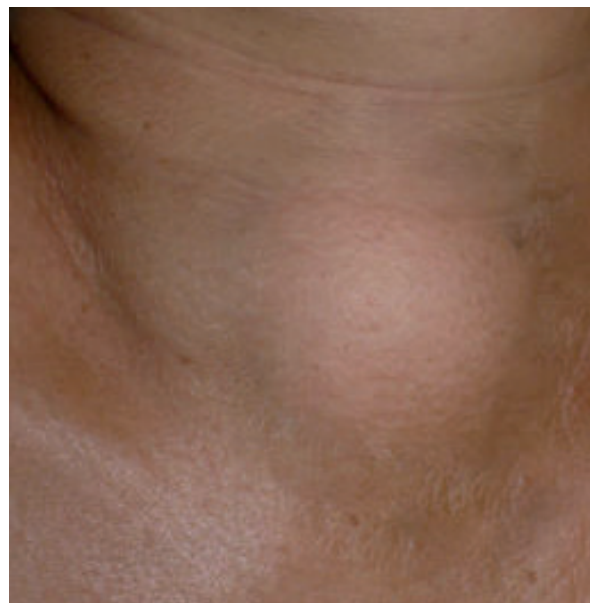

Figura 3. Masa tiroidea expuesta antes de la resección quirúrgica.

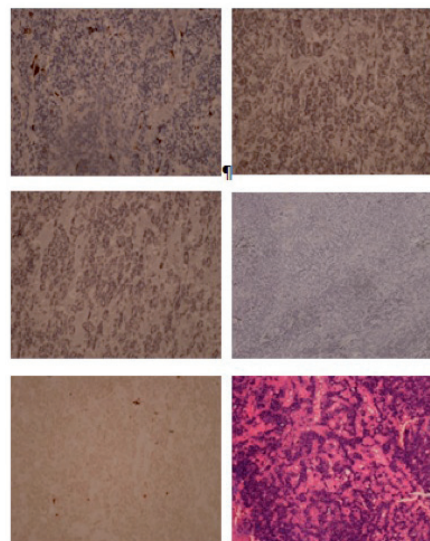


Figura 4. Lesión tumoral representado por células redondeadas con núcleo de contornos irregulares algunos hipercrómicos, otros con cromatina dispersa, algunos de aspecto vesiculoso algunos con apariencia de hendiduras y pseudoinclusiones que se disponen formando trabéculas, microfoliculos, focos de patrón organoide y áreas sólidas y de aspecto paraganglioma-like que se hallan inmersos en un material eosinófilo ubicado en el estroma.

DISCUSIÓN

EL tumor trabecular hialinizante de tiroides (TTH) es una lesión poco frecuente, que fue descrita por primera vez en 1987 por Carney y cols ², haciendo referencia a un tumor encapsulado y circunscrito con células poligonales, ovals y en forma de huso que tienen un patrón de crecimiento trabecular y se encuentra separado por un estroma hialino ⁹, es más frecuente en mujeres entre la cuarta y quinta década de la vida ⁴, como se documentó en el presente caso.

No existen hallazgos clínicos característicos de esta lesión, se han reportado nódulos tiroideos aislados, con estudios imagenológicos benignos que podrían simular diferentes patologías tiroideas, incluso en las BACAF casi siempre resulta mal diagnosticado por su similitud con otras entidades. En el caso que se presenta, se obtuvo un diagnóstico impreciso pues el primer reporte indicó lesión folicular asociada a tiroiditis, condición clínica que simula diferentes patologías de tiroideas, por la semejanza en los hallazgos nucleares del CPT y la presencia de material hialino que mimetiza el CMT ¹.

La característica inherente al TTH fue descrita por Rothenberg y cols en 1999 ¹⁰ como cuerpos amarillos intracitoplasmáticos, los cuales son redondos, ligeramente retráctiles, de color amarillo pálido y miden entre dos y cinco micras que generalmente se rodean de un halo claro o vacuola.

El diagnóstico se logra al realizar la inmunohistoquímica como ocurrió en nuestro caso, pues de esta manera se descartan los diagnósticos diferenciales, usualmente el CMT expresa calcitonina y marcadores neuroendocrinos a diferencia del TTH, el CPT es un desafío mayor por su similitud en la morfología celular y la única diferencia es que el CPT frecuentemente es positivo para CK19 y galectina 3, estos marcadores son débilmente expresados en el TTH ⁴.

Los primeros 11 casos descritos se siguieron durante 10 años y no se reportaron metástasis, por lo cual inicialmente fueron clasificados como de naturaleza benigna ⁹, sin embargo esto último ha sido desafiado con reportes de casos en las que el TTH ha presentado comportamiento agresivo con invasión vascular e incluso metástasis ganglionares y pulmonares ⁴, por lo cual algunos autores proponen el término de tumor de potencial maligno indeterminado, sin embargo en la práctica clínica la mayoría son de naturaleza benigna, en nuestro caso la paciente se encuentra sin hallazgos clínicos e imagenológicos de malignidad en 2 años de seguimiento.

El tratamiento de esta patología teniendo en cuenta su baja frecuencia sigue siendo poco claro. Algunos autores coinciden en que si no existen signos de metástasis no se necesitan tratamientos agresivos como la tiroidectomía total y proponen la hemitiroidectomía como una opción menos agresiva ⁵, si se mira desde el punto de vista práctico cuando se tiene un BACAF con la categoría mostrada en el presente caso (Bethesda IV), está indicada la hemitiroidectomía, pero en nuestra paciente ante un bocio sintomático (disnea y trastorno de la deglución) y crecimiento progresivo tumoral, se indicó tiroidectomía total, dejando claro que el diagnóstico final continúa realizándose postquirúrgicamente y que se requieren más estudios y seguimientos clínicos a largo plazo para precisar el pronóstico y manejo de esta lesión. Por el momento continúa siendo una lesión de comportamiento incierto, de gran controversia que sigue generando muchas dudas pero que es imprescindible que sea tenida en cuenta por cirujanos, clínicos y patólogos para poder dar manejo y tratamientos adecuados sin afectar la calidad de vida del paciente.

CONCLUSIONES

El TTH sigue siendo una patología controversial, poco frecuente y de comportamiento incierto, aún se siguen presentando dificultades diagnósticas por su similitud con otras patologías, realizando en la mayoría de casos un diagnóstico postquirúrgico.

En algunos casos en los que el BACAF reporte neoplasia folicular está indicada la hemitiroidectomía y si al obtener el reporte histopatológico de la pieza quirúrgica el diagnóstico final es TTH, este sería un tratamiento adecuado y no requeriría otros procedimientos invasivos. En los casos en los que el hallazgo de TTH fuese incidental posterior a tiroidectomía total con esta conducta es suficiente y solo se debe realizar seguimiento de los pacientes, teniendo en cuenta que en la mayoría de casos el comportamiento es benigno, pero el pronóstico continúa siendo incierto.

Se hace necesario continuar reportando las diferentes experiencias con esta patología y es imprescindible posteriores estudios, especialmente en casos metastásicos en los que aún no hay un algoritmo de manejo establecido.

AGRADECIMIENTOS

- Centro Oncológico.
- Lespat, Laboratorio especializado de patología y citología.

CONSIDERACIONES ÉTICAS

El presente estudio es un reporte de caso por lo que no implica riesgo inherente a la intervención en el paciente incluido. Según la Resolución 008430/93 del Ministerio de Salud es clasificado como un estudio sin riesgo que propende por el respeto a la dignidad humana, protección de los derechos y bienestar de los participantes.

Se tienen en cuenta también las pautas para la buena práctica clínica y los principios éticos originados por la declaración de Helsinki.

Se mantendrá la confidencialidad en la identidad y demás datos revisados de la historia clínica de la paciente, se explica el proceso de publicación y el formato de consentimiento informado, ella entiende y acepta voluntariamente se diligencia consentimiento informado.

CONFLICTO DE INTERÉS

Se declara que ninguno de los autores del presente trabajo recibió apoyo financiero durante el proceso de realización a través de entidades financieras ni por medio de vinculaciones con asociaciones sin ánimo de lucro. El financiamiento del proceso investigativo estuvo a cargo directamente de los autores, por lo que no existe ningún conflicto de interés.

REFERENCIAS

1. DeLellis RA, Lloyd R, Heitz PU, Eng C. WHO Classification of Tumors. Pathology and Genetics—

Tumors of Endocrine Organs, IARC Press, Lyon, 2004.104–105.

2. Carney JA, Ryan J, Goellner JR. Hyalinizing trabecular adenoma of the thyroid gland. *Am J Surg Pathol* 1987; 11: 583-591.
3. Gowrishankar S, Pai SA, Carney JA. Hyalinizing trabecular carcinoma of the thyroid gland. *Histopathology*. 2008; 52: 529-531.
4. Jing L, Yang GZ, Gao LX, Yan XW, Hin H, Li L. Hyalinizing trabecular tumor of the thyroid: Case report and review of the literature. *Exper Ther Med* 2012; 3: 1015-1017. .
5. Ünlütürk U, Karaveli G, Sak SD, Erdoğan MF. Hyalinizing trabecular tumor in a background of lymphocytic thyroiditis: a challenging neoplasm of the thyroid. *Endocr Pract* 2011; 17: 140-143.
6. Evenson A, Mowschenson P, Wang H, Connolly J, Mendrinis S, Parangi S, et al. Hyalinizing trabecular adenoma an uncommon thyroid tumor frequently misdiagnosed as papillary or medullary thyroid carcinoma. *Am J Surg* 2007; 193:707–712.
7. Sola J, Ferri-Ñíguez B, Ruiz JA. Hyalinizing trabecular tumor of the thyroid gland: Paranuclear bodies, aberrant reactivity of MIB-1 antibody. *Rev Esp Patol* 2009 ; 42: 73-77.
8. Akin MR, Nguyen GK. Fine-needle aspiration biopsycytology of hyalinizing trabecular adenomas of the thyroid. *Diagn Cytopathol*. 1999; 20: 90-94.
9. Nosé V, Volante M, Papotti M. Hyalinizing trabecular tumor of the thyroid: an update. *Endocr Pathol* 2008; 19: 1-8.
10. Rothenberg HJ, Goellner JR, Carney JA. Hyalinizing trabecular adenoma of the thyroid gland: recognition and characterization of its cytoplasmic yellow body. *Am J Surg Pathol* 1999; 23: 118-25.