

# **Tumor mixto cutáneo o siringoma condroide: presentación de un caso y revisión de la literatura.**

## **Mixed tumor of the skin or chondroid syringoma: case report and review.**

Jairo Alonso Sierra-Avenidaño <sup>1</sup>, Gabriel Eduardo Pérez-García <sup>1</sup>, Olga Mercedes Álvarez-Ojeda <sup>1</sup>

**Forma de citar:** Sierra-Avenidaño JA, Pérez-García GE, Alvarez Ojeda OM. Tumor mixto cutáneo o siringoma condroide: presentación de un caso y revisión de la literatura. Rev.univ.ind.santander.salud 2014; 46(2): 195-200.

### **RESUMEN**

**Introducción:** El tumor mixto cutáneo o siringoma condroide es un tumor bifásico con diferenciación ecrina o apocrina, exhibe formaciones túbulo-quísticas embebidas por un estroma condromixoide, por lo que se constituye en una neoplasia rara vez presentada en la literatura latinoamericana. La confusión diagnóstica con el adenoma pleomórfico, un tumor análogo de las glándulas salivales mayores, es frecuente. **Presentación de caso:** Se reporta el caso de una paciente con una masa ubicada en el ala nasal, de crecimiento lento, consistencia firme, no dolorosa, sin cambios en la sensibilidad. Ésta es escindida quirúrgicamente y, posterior a la realización de estudios histopatológicos, se diagnostica como un siringoma condroide. **Discusión:** Los criterios de diferenciación neoplásica, clasificación histopatológica y patología quirúrgica deben ser claros a la hora de abordar un tumor de los anexos cutáneos; las herramientas moleculares contribuirán en la aclaración definitiva del origen de estas neoplasias así como a la búsqueda de agentes terapéuticos diferentes a la cirugía.

**Palabras clave:** siringoma, neoplasias de la piel y anexos cutáneos, neoplasias glandulares y epiteliales, adenoma pleomórfico, patología quirúrgica, histopatología.

### **ABSTRACT**

**Introduction:** The cutaneous mixed tumor or chondroid syringoma is a biphasic tumor with eccrine or apocrine differentiation, showing tubulo-cystic formations embedded in a chondromyxoid stroma, therefore it constitutes a neoplasm rarely presented in latin american literature. The diagnostic confusion with pleomorphic adenoma is common; it is an analog tumor of the major salivary glands. **Case report:** We report a histopathological case study of a patient with a mass located in the lateral nasal wall, with slow-growing, firm consistency, painless, without changes in skin sensitivity. This is surgically excised and

1. Escuela de Medicina, Universidad Industrial de Santander

**Correspondencia:** Jairo Alonso Sierra Avenidaño. **Dirección:** Facultad de Salud, Universidad Industrial de Santander, Carrera 32 29 – 31, Edificio Eloy Valenzuela piso 2, Of. 201B, **Correo electrónico:** jairosierramd@gmail.com. Bucaramanga, Colombia. **Teléfono:** 6345496.

diagnosed as a chondroid syringoma. **Discussion:** Neoplastic differentiation criteria, histopathological classification and surgical pathology should be clear when addressing a tumor of skin tags; molecular tools will contribute to the final clarification of the origin of these tumors and search novel therapeutic agents different to surgery.

**Keywords:** syringoma, sweat gland adenoma, glandular and epithelial neoplasms, pleomorphic adenoma, surgical pathology, histopathology.

## INTRODUCCIÓN

El tumor mixto de la piel o siringoma condroide es una neoplasia cutánea que posee elementos glandulares embebidos en un material mesenquimatoso. El término “siringoma condroide” fue acuñado por Paul Hirsch y Elson B. Helwig en 1961 <sup>1</sup> para distinguirlos de otros tumores cutáneos con componentes epiteliales y mesenquimales. Suele confundirse con el tumor mixto benigno o adenoma pleomorfo, un tumor bifásico que presenta células epiteliales y elementos mixoides, hialinos, condroides u óseas, principalmente por sus componentes mioepiteliales o ductales <sup>2</sup>. Los siringomas *per se* poseen pequeños conductos con dos hileras de células, glándulas anastomosadas y un estroma tubular y condromixoide, éste último componente, presente en algunos adenomas, es quizá uno de los factores que ha generado tal confusión.

Desde que Billroth, en 1959 describió un grupo de neoplasias que se originan tanto de estructuras epiteliales como mesenquimales <sup>3</sup>, el espectro de los llamados tumores mixtos y tumores de anexos cutáneos ha venido ampliándose. Dentro de este grupo de neoplasias se encuentran los siringomas condroides, lesiones cutáneas benignas cuya localización más frecuente es la cabeza y el cuello (76%), también miembros superiores, inferiores y tronco, con una frecuencia de aparición menor del 10% en cada una <sup>4</sup>.

Existe cierto grado de confusión al referirse a este tipo de neoplasias como entes particulares, sin embargo, pertenecen al grupo de tumores de anexos cutáneos los cuáles se distinguen por presentar dos variantes, una ecrina y otra apocrina <sup>5-7</sup>. Histológicamente, las glándulas ecrinas están sobre la piel humana, ausentes sólo en áreas modificadas que carece de apéndices cutáneos como el bermellón de los labios, uñas, labios menores, glándula y cara interna del prepucio; son glándulas tubulares, las células secretoras de las cuales pueden producir grandes cantidades de sudor durante su estimulación. Durante su secreción no cambian de tamaño ni de forma. Las glándulas apocrinas se diferencian de las glándulas ecrinas en su origen, distribución, tamaño y modo de secreción. Las glándulas ecrinas participan fundamentalmente

en la regulación del calor. Los tumores benignos con diferenciación ecrina son: nevus ecrino, hidrocistoma ecrino, siringoma, proroma ecrino, espiroadenoma ecrino, hidradenoma de células claras, adenoma papilar ecrino y siringoma condroide <sup>4</sup>.

Este tumor posee una contraparte maligna extremadamente infrecuente, el siringoma condroide maligno, neoplasia que rara vez se produce por malignización del siringoma tras años de presentación, pues los cambios anaplásicos se dan desde inicio <sup>8</sup>. Los criterios de malignidad son: 1) tamaño mayor de 3 cm, 2) silueta irregular con nódulos satélites, 3) atipia celular, 4) pleomorfismo celular, 5) mitosis atípicas, 6) invasión en troncos nerviosos, y 7) necrosis <sup>8,9</sup>. Se presenta histopatológicamente como un adenocarcinoma con tendencia a formar un estroma condroide, como rasgo distintivo, a lo cual se suma su elevada tasa mitótica, la invasión vascular, la infiltración a tejido adyacente y los focos de necrosis <sup>10</sup>; la presentación carcinomatosa y diferenciación glandular se entremezclan con un estroma mucinoso donde abundan las células fusiformes y los focos condroides <sup>8</sup>. Una de las principales dificultades para el diagnóstico es la diferenciación tubular, mucho menos evidente que la demostrada en lesiones benignas. Las metástasis ocurren en el 60% de los casos, principalmente por vía hematogena hacia el pulmón, los huesos, la médula espinal, el riñón y el cerebro, con supervivencia del 25% a cinco años a pesar del tratamiento; los tumores mixtos cutáneos metastásicos son raros, pueden aparecer entre los 6 y 52 años después de la escisión del tumor <sup>9</sup>, dando lugar a una mortalidad global del 22%. Otras entidades patológicas, diferentes a los quistes sebáceos que deben considerarse, ocurren con menor frecuencia: pólipos (principalmente si la ubicación es la mucosa nasal), papilomas, angiofibroma, hemangioma y carcinoma escamocelular <sup>11</sup>.

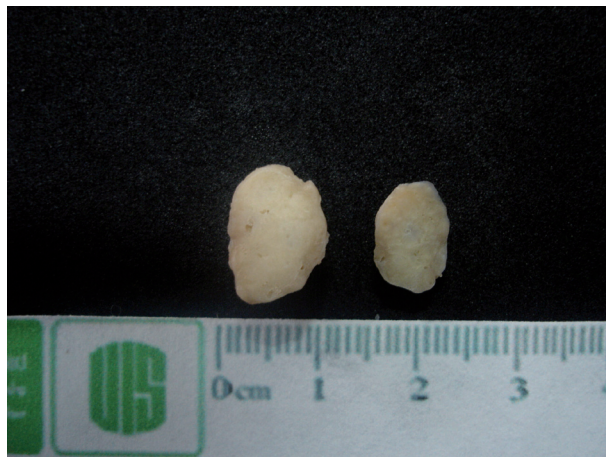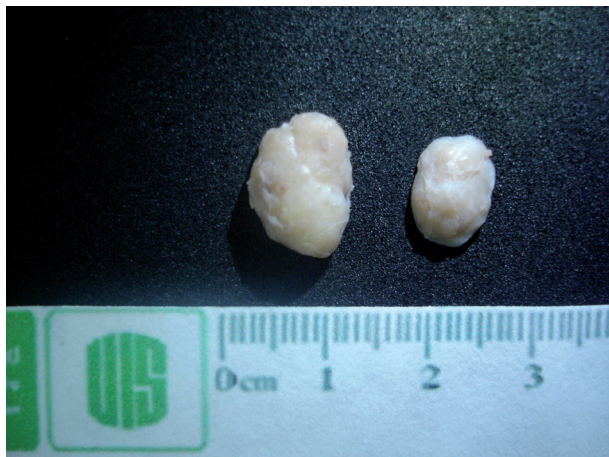A continuación se presenta el caso de una paciente con masa en el ala nasal izquierda, cuya sospecha clínica inicial fue la presencia de un quiste sebáceo. El resultado histopatológico mostró un tumor mixto de la piel o siringoma condroide. Se hace especial hincapié en los hallazgos histopatológicos que permiten su distinción, en las características clínicas y patológicas que resultan de

una comparación con otros casos de la literatura mundial, delimitando otras entidades dentro del espectro de los tumores de los anexos; por último, se sugiere una posible etiología para estas neoplasias.

## CASO CLÍNICO

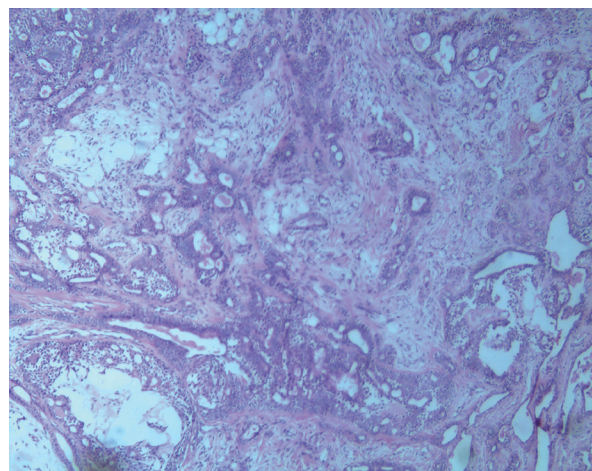
Paciente de sexo femenino de 19 años quien consulta por presentar una tumoración del ala nasal izquierda,

de crecimiento lento, consistencia firme, no dolorosa, sin cambios en la sensibilidad. Refiere que un mes antes de consultar, la piel se torna turgente con aparición de telangiectasias y ligero rubor. No refiere ardor, prurito o dolor. Diez meses después se realiza la escisión quirúrgica del área afectada obteniéndose una masa blanquesina, de superficie lisa, homogénea, bien delimitada, de consistencia semifirme, no infiltrante, que mide 1,8 cm por 1,0 cm.

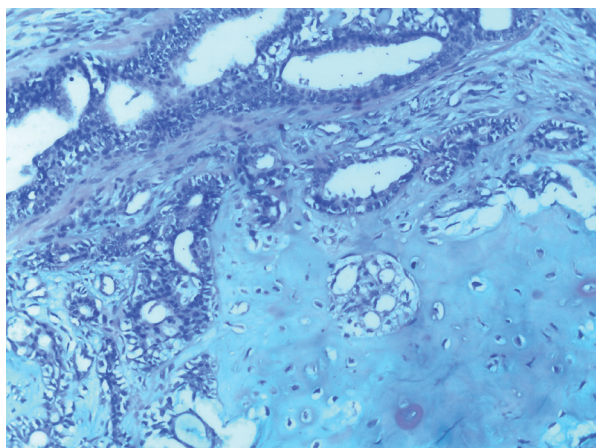


**Figura 1A y 1B** Lesión escindida, visión macroscópica. A) Se observan los hallazgos macroscópicos de una lesión blanquesina, homogénea, lobulada y encapsulada que al corte (B) presentaba consistencia cauchosa

Los hallazgos histopatológicos mostraron piel con la presencia de una lesión tumoral benigna bien delimitada ubicada en la dermis, de configuración mixta, secundaria a la existencia de elementos derivados de dos líneas celulares: un componente epitelial, el cual se conforma de células cúbicas a bajas que presentan un escaso citoplasma y núcleos normocrómicos que se disponen en nidos y estructuras tubulares de diferentes tamaños, éstas se sostienen por una capa de células, algunas de ellas con citoplasma claro, otras presentan diferenciación escamosa con formación de láminas de queratina, además de encontrarse hileras y trabéculas de células acidofílicas a claras que recuerdan elementos mioepiteliales. **Figura 2.** Todos estos componentes se hallan inmersos entre un estroma fibromixoide con zonas de formación de islotes de cartílago hialino maduro, mejor evidenciado con tinciones de histoquímica. **Figura 3.** Los focos de congestión vascular son escasos. La lesión se rodea externamente por una delicada cápsula de tejido fibroconectivo.



**Figura 2.** Visión microscópica de la lesión. Se reconoce una lesión tumoral benigna con dos componentes primordiales, el mayor de ellos correspondiente a ductos epiteliales con desarrollo de sincitios sin atipia nuclear y el otro con áreas de diferenciación condroide y mixoide.



**Figura 3.** Tinción de histoquímica con Alcian-blue. Se destaca la positividad del componente condroide en el estroma de la lesión.

Con estos hallazgos clínico-patológicos se determina que la lesión corresponde a una masa en ala nasal izquierda denominada tumor mixto de la piel o siringoma condroide. Actualmente la paciente se encuentra asintomática, el proceso de cicatrización ha sido satisfactorio y no hay evidencia clínica de recidivas.

## DISCUSIÓN

Los hallazgos del presente caso concuerdan con una lesión tumoral benigna originada en los anexos cutáneos, con componente celular bifásico. Muchos autores consideran los tumores cutáneos mixtos análogos a los adenomas pleomórficos de las glándulas salivales, sin embargo, tumores idénticos también se reconocen en las glándulas lagrimales, ceruminal y mamaria, con una homología constante en los niveles microscópicos, inmunohistoquímicos y ultraestructurales<sup>6</sup>, por ende, pueden corresponder a vías de diferenciación similares que adquieren las células tumorales.

El adenoma pleomorfo del ala nasal, o tumor mixto benigno “extraparotídeo”, ha sido reportado en numerosas ocasiones; esta neoplasia es considerada la más frecuente de las glándulas salivales mayores y compromete principalmente la glándula parótida, pero en raras veces puede aparecer en otras localizaciones como el paladar, la mejilla, el ala o el septo nasal, siendo esta última la más frecuente<sup>11-14</sup>. Es común en mujeres jóvenes, hacia la década de los 30 años, pero puede presentarse a cualquier edad; los hallazgos clínicos coinciden principalmente en obstrucción nasal unilateral con desviación el septo. Su crecimiento es

lento e indoloro<sup>14, 15</sup>. Algunos autores refieren que un 90% de estas neoplasias ocurren en la glándula parótida (que a su vez son el 60% de los tumores en esta ubicación), y cerca del 10% se presenta en la glándula salival submandibular siendo muy raro en la sublingual, sin hacer alusión a ubicaciones extrasalivales.

En patología quirúrgica, existe una clasificación que separa ambas entidades clínico-patológicas, conocida como el algoritmo de Sternberg para el diagnóstico de lesiones neoplásicas de la piel<sup>16</sup>. Se establecen cuatro grupos de lesiones: quísticas, tumores basaloides, tumores escamosos y tumores glandulares. Éste último grupo establece a su vez una amplia gama de entidades histopatológicas a saber: tumores con diferenciación apocrina, los siringomas, adenoma ecrino papilar, lesiones ductales-papilares abiertas hacia la dermis, tumor mixto cutáneo o siringoma condroide, y las hiperplasias, adenomas o carcinomas sebáceos. Como puede apreciarse, no se contempla al adenoma pleomorfo en alguno de estos grupos.

En este orden de ideas, los tumores mixtos cutáneos difieren de los adenomas pleomorfos en sus mecanismos de diferenciación, aunque puedan llegar a desarrollar células mioepiteliales y escamosas<sup>17</sup>. Su diferenciación puede variar entre ecrino, apocrino y folículo-sebáceo. Clínicamente, se presentan como nódulos solitarios de crecimiento lento, dérmicos o subcutáneos, localizados en cabeza, cuello y extremidades principalmente<sup>4</sup>. Morfológicamente, son masas pequeñas, entre 0,5 y 3,0 cm, bien circunscritas, nodulares, no encapsuladas, que están compuestas por una proliferación lobar de celulares epiteliales<sup>4,5</sup> en una disposición que puede confundirse con neoplasias de diferenciación tricogénica, sebácea, apocrina o ecrina. Su presentación incluye lóbulos y trabéculas de células basaloides con elementos glandulares y ductales, unidades folículo-sebáceas bien formadas, folículos primitivos y focos de queratinización tricolémica<sup>4-6</sup>. La evaluación inmunohistoquímica puede demostrar perfiles positivos para citoqueratinas, antígeno carcinoembrionario, antígeno epitelial de membrana y aquellos positivos para adenomas de glándulas sudoríparas; adicionalmente, puede haber focos positivos para la proteína S-100 y GCDFP, que sugieren diferenciación ecrina-apocrina, un parámetro que puede contribuir a la exclusión del adenoma pleomorfo como diagnóstico diferencial<sup>6,7</sup>. Frecuentemente, las neoplasias de los anexos cutáneos (el sebaceoma, adenoma sebáceo, carcinoma de células basales, siringoma condroide y tricoepitelioma) son confundidas entre sí<sup>18</sup>.

Histopatológicamente se reconocen dos tipos de siringoma condroide: uno con luces tubulares y quísticas bastante ramificadas (el más común), y otro con luces tubulares y pequeñas. Las células cuboidales de una de las poblaciones celulares de los siringomas condroides son PAS positivas y la matriz condroide es positiva para la tinción con azul alciano, mucicarmín y aldehído-fuscina<sup>5</sup>. En el segundo tipo de los anteriormente mencionados existen algunos rasgos particulares: se aprecian conductos y grupos de células epiteliales dispersas en un estroma mucoide metacromático en la tinción con azul de toluidina. También, usando inmunohistoquímica, se ha sugerido el origen o diferenciación glandular del siringoma condroide usando anticuerpos para Ca15-3, KA-93, Ca 19-9, CD44 y BM-1<sup>8</sup>, estos últimos relacionados con su transformación maligna. Existen lesiones que muestran una extensa osificación, evento raramente encontrado<sup>12</sup>, con expresión de citoqueratinas 8 a 18, AE1-AE3 y ACE en las células epiteliales y S100 expresadas en el componente epitelial y estromal de la lesión.

La causa de presentación de este tipo de tumores radica en las bases moleculares de la enfermedad y el origen embriológico de las células que los conforman; los trabajos de Halpert y Brelsford en 1954, y posteriormente de Hirsch y Helwig<sup>1</sup>, soportan y refuerzan la evidencia del origen ectodérmico de estas neoplasias. Hoy en día, con el avance de las técnicas moleculares se ha encontrado una posible relación entre su ocurrencia y la expresión de ciertas proteínas. Avances como estos se han logrados en el adenoma pleomorfo al evidenciar que, tanto sus células epiteliales como las mesenquimales, pueden proceder de la misma clona celular, de acuerdo al trabajo de Lee y colaboradores a principios de la década pasada en los cuales se usó la PCR para amplificar regiones de DNA que codifica para el gen *HUMARA* localizado en el cromosoma X (receptor de andrógenos humanos)<sup>2</sup>. Para el caso del siringoma condroide, la evaluación de dichas proteínas, que hacen parte de la vía de señalización Hedgehog y son importantes para la formación y diferenciación de estructuras de la piel y el sistema nervioso central, debe contemplar el análisis los factores *Gli1*, *Gli2* y *Gli3*, sugeridos recientemente por diversos autores como el elemento que influye directamente la diferenciación de los componentes glandulares de la piel<sup>19</sup>. *Gli2* se expresa abundantemente en los tejidos maxilofaciales y es contrarregulado por *Gli3*<sup>20</sup>, sin embargo, las alteraciones en este sistema pueden causar desde hiperplasia de alguna de las estructuras hasta alteraciones profundas en sus respectivos programas

de diferenciación<sup>19,21</sup>. A la fecha, no se han evaluado metodologías que permitan confirmar o descartar esta hipótesis que podría conducir hacia otras alternativas diferentes al tratamiento quirúrgico de los tumores de anexos cutáneos.

En conclusión, los criterios histopatológicos deben estar claros al momento de evaluar los casos de este tipo y otros tumores de los anexos cutáneos, pues se puede presentar confusiones, no sólo con otras neoplasias de la piel sino entre sus variantes ecrina y apocrina. La escisión quirúrgica es actualmente el tratamiento apropiado; el seguimiento y vigilancia de las posibles recidivas son cuestiones que se deben explicar a los pacientes. Con el desarrollo de otros marcadores moleculares y de inmunohistoquímica se podría llegar a determinar el origen de estas neoplasias en miras de evaluar probables blancos terapéuticos en el futuro.

## CONFLICTOS DE INTERÉS

Los autores declaran que no existe algún tipo de conflicto de interés para la realización del presente trabajo.

**Nota:** El resumen de este trabajo fue publicado en el *American Journal of Dermatopathology* al ser aceptado para su presentación oral en el XXXIV *Symposium of the International Society of Dermatopathology*, realizado el pasado mes de septiembre en la ciudad de Florencia, Italia.

## REFERENCIAS BIBLIOGRÁFICAS

1. Hirsch P, Helwig EB. Chondroid syringoma. Mixed tumor of skin, salivary gland type. *Arch Dermatol* 1961; 84: 835-47.
2. Lee PS, Sabbath-Solitare M, Redondo TC, Ongcapin EH. Molecular evidence that the stromal and epithelial cells in pleomorphic adenomas of salivary gland arise from the same origin: clonal analysis using human androgen receptor gene (*HUMARA*) assay. *Hum Pathol* 2000; 31(4): 498-503.
3. Merelo-Alcocer V, Santa-Coloma JN, Navarrete-Franco G. Siringoma condroide: epidemiología en el Centro Dermatológico Dr. Ladislao de la Pascua. *Dermatología Rev Mex* 2006; 50: 201-05.
4. Bekerecioglu M, Tercan M, Karakok M, Atik B. Benign chondroid syringoma: a confusing clinical diagnosis. *Eur J Plast Surg* 2002; 25(6): 316-18.
5. Rodríguez-Acar M, Ramos-Garabay JA, Siu-Moguel CM, Alfaro-Orozco LP, Cárdenas-Alsina

- A. Siringoma condroide. *Rev Cent Dermatol Pascua* 2010; 19(2): 62-66.
- Kazakov DV, Belousova IE, Bisceglia M, Calonje E, Emberger M, Grayson W. Apocrine mixed tumor of the skin ("mixed tumor of the folliculosebaceous-apocrine complex"). Spectrum of differentiations and metaplastic changes in the epithelial, myoepithelial, and stromal components based on a histopathologic study of 244 cases. *J Am Acad Dermatol* 2007; 57(3): 467-83.
  - Kazakov DV, Kacerovska D, Hantschke M, Zelger B, Kutzner H, Requena L. Cutaneous mixed tumor, eccrine variant: a clinicopathologic and immunohistochemical study of 50 cases, with emphasis on unusual histopathologic features. *Am J Dermatopathol* 2011; 33(6): 557-68.
  - Metzler G, Schaumburg-Lever G, Hornstein O, Rassner G. Malignant chondroid syringoma: immunohistopathology. *Am J Dermatopathol* 1996; 18(1): 83-9.
  - Álvarez-Mora C, Lara-Torres H, Ysita-Morales A. Siringoma condroide: a propósito de dos casos y revisión de la bibliografía. *Patología Rev Latinoam* 2010; 48(2): 100-104.
  - Barnett MD, Wallack MK, Zuretti A, Mesia L, Emery RS, Berson AM. Recurrent malignant chondroid syringoma of the foot: a case report and review of the literature. *Am J Clin Oncol* 2000; 23(3): 227-32.
  - Jackson LE, Rosenberg SI. Pleomorphic adenoma of the lateral nasal wall. *Otolaryngol. Head Neck Surg* 2002; 127(5): 474-6.
  - Jun HJ, Cho E, Cho SH, Lee JD. Chondroid syringoma with marked calcification. *Am J Dermatopathol* 2012; 34(8): e125-7.
  - Bablani D, Bansal S, Shetty SJ, Desai R, Kulkarni SR, Prasad, P, et al. Pleomorphic adenoma of the cheek: a case report and review. *J Oral Maxillofac Surg* 2009; 67(7): 1539-42.
  - Sciandra D, Dispenza F, Porcasi R, Kulamarva G, Saraniti C. Pleomorphic adenoma of the lateral nasal wall: case report. *Acta Otorhinolaryngol Ital* 2008; 28(3): 150-3.
  - Narozny W, Kuczkowski J, Mikaszewski B. Pleomorphic adenoma of the nasal cavity: clinical analysis of 8 cases. *Am J Otolaryngol* 2005; 26(3): 218.
  - Mills SE, Carter D, Greenson JK, Ruter VE, Stoler MH. *Sternberg's Diagnostic Surgical Pathology*. 5th ed. Philadelphia, PA, USA: Lippincott Williams & Wilkins, 2010.
  - Nakayama H, Miyazaki E, Hiroi M, Kiyoku H, Naruse K, Enzan H. So-called neoplastic myoepithelial cells in chondroid syringomas/mixed tumors of the skin: their subtypes and immunohistochemical analysis. *Pathol Int* 1998; 48(4): 245-53.
  - Wong TY, Suster S, Cheek RF, Mihm MC Jr. Benign cutaneous adnexal tumors with combined folliculosebaceous, apocrine, and eccrine differentiation. Clinicopathologic and immunohistochemical study of eight cases. *Am J Dermatopathol* 1996; 18(2): 124-36.
  - Fiaschi M, Kolterud A, Nilsson M, Toftgard R, Rozell B. Targeted expression of *GLI1* in the salivary glands results in an altered differentiation program and hyperplasia. *Am J Pathol* 2011; 179(5): 2569-79.
  - Du J, Fan Z, Ma X, Wu Y, Liu S, Gao Y. Different expression patterns of *Gli1-3* in mouse embryonic maxillofacial development. *Acta Histochem* 2011; 114(6): 620-5.
  - Pasca di Magliano M, Hebrok M. Hedgehog signalling in cancer formation and maintenance. *Nat Rev Cancer* 2003; 3(12): 903-11.